



**SVENSKA
KENNELKLUBBEN**
HUNDÄGARNAS RIKSORGANISATION

HD för veterinärer

En presentation från
Svenska Kennelklubbens
avdelning för Avel och Hälsa



SVENSKA
KENNELKLUBBEN
HUNDÄGARNAS RIKSORGANISATION

Höftledsdysplasi

- Höftledsdysplasi (HD, hip dysplasia) är en felaktig utveckling av höftleden. Det är en relativt vanlig skelettrubbning hos många hundraser. Risken för att en hund ska utveckla HD är betingat av såväl arv som miljö. Detta innebär bl.a. att även hundar med normala höftleder (grad A eller B) kan producera avkommor som utvecklar HD. Rubbningen i ledens utveckling äger rum under hundens uppväxttid.
- I en dysplastisk led är passformen mellan ledens två delar, höftledsskålen (acetabulum) och höftkulan (caput femoris), sämre än i en normal led. De förändringar som kan ses i ledskålens utformning är att den är grund och/eller plan i formen samt kan ha en avplaning i den yttersta främre (kraniolaterala) konturen. Slapphet (subluxation) i leden ger även det en dålig passform och är en viktig faktor. I grava fall kan både skålen och ledkulan vara missformade. Dysplasin orsakar i många fall sekundära osteofytära benpålagringar (osteoartros/osteoartrit).



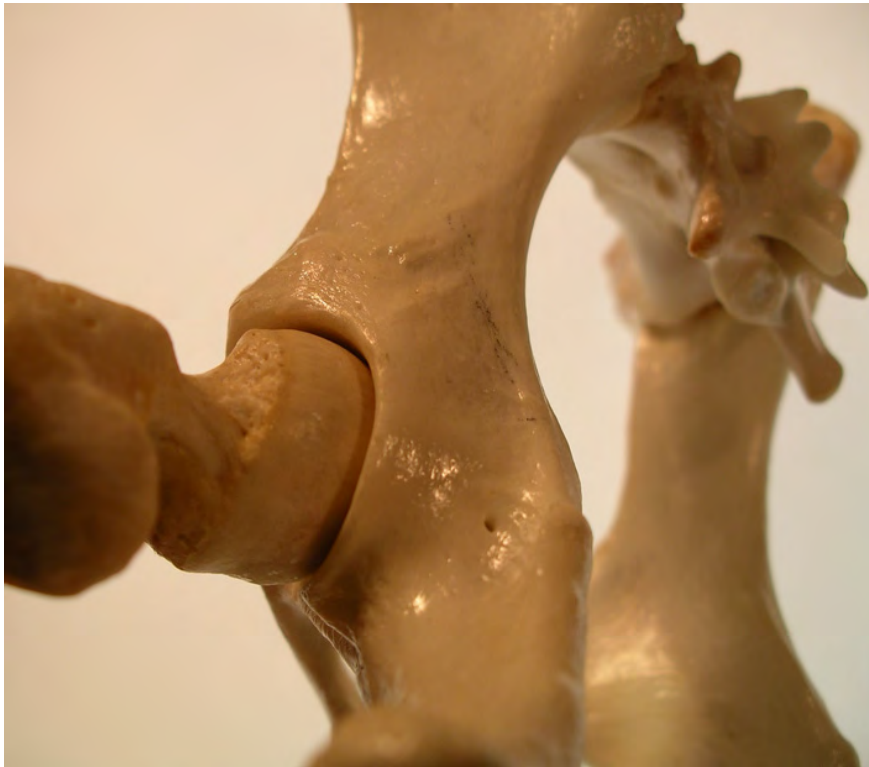**SVENSKA
KENNELKLUBBEN**
HUNDÄGARNAS RIKSORGANISATION

Höftleden



**SVENSKA
KENNELKLUBBEN**
HUNDÄGARNAS RIKSORGANISATION

Höftleden

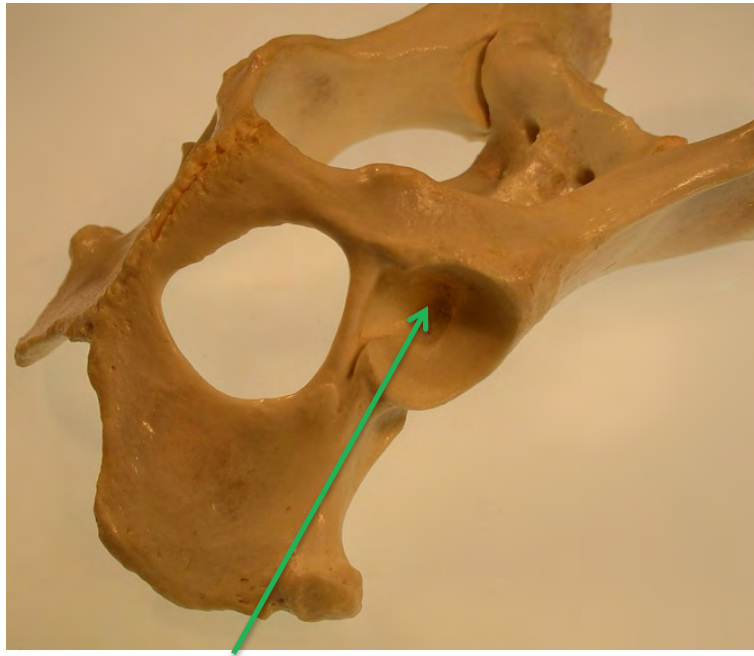


Höftleden sedd snett uppifrån bakifrån

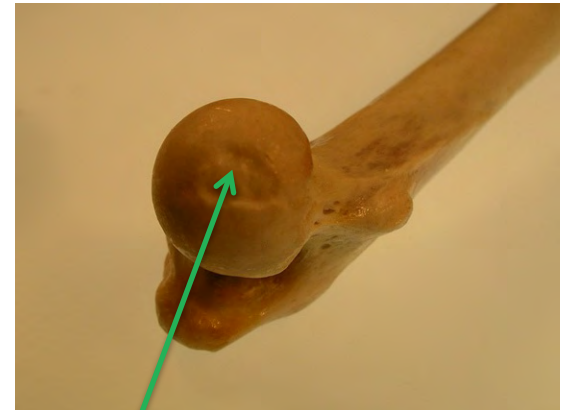


SVENSKA
KENNELKLUBBEN
HUNDÄGARNAS RIKSORGANISATION

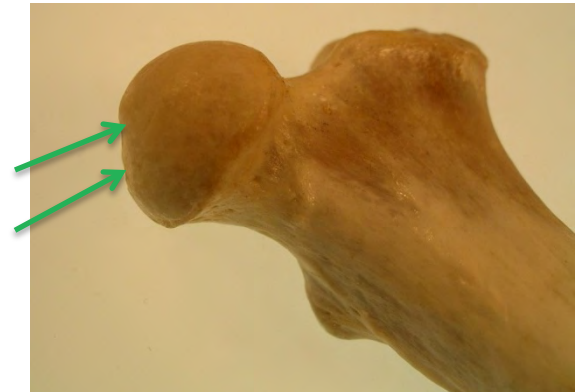Höftleden



Normal grop i mediala delen av leden



Normal avplaning på ledhuvudet
som är fäste för ligamentum teres.





SVENSKA
KENNELKLUBBEN
HUNDÄGARNAS RIKSORGANISATION

Vad är HD-index?

- HD-index är en skattning av hundens nedärvningsförmåga, dess avelsvärde för HD.
- Vid skattningen tas, utöver hundens eget HD-resultat, även hänsyn till information om röntgenresultat för släktingar till hunden.
- Korrigering görs också för en del miljöeffekter (såsom kön, ålder vid röntgen och sederingspreparat) för att inte dessa faktorer ska inverka på hundens avelsvärde





**SVENSKA
KENNELKLUBBEN**
HUNDÄGARNAS RIKSORGANISATION

Vad är HD-index?

Hundens skattade avelsvärde (index) för HD:

- Är en förutsägelse om hur hundens avkommor kommer att utvecklas i en viss egenskap, och inte ett mått på vad avelshunden själv har för resultat.
- Ger en uppfattning om vilket resultat man kan förvänta sig i kommande generationer av att använda den aktuella hunden i avel.
- HD-index finns för ett fåtal raser i Sverige och publiceras för dessa i SKKs e-tjänst Avelsdata.
- Mer information om HD-index finns [här](#)



**SVENSKA
KENNELKLUBBEN**
HUNDÄGARNAS RIKSORGANISATION

Fédération Cynologique Internationale - FCI

- FCI är en världsomspännande hundorganisation som inkluderar mer än 85 kennelklubbar och andra samverkanspartners.

<http://www.fci.be>



**SVENSKA
KENNELKLUBBEN**
HUNDÄGARNAS RIKSORGANISATION

FCI och HD

- SKK gick över till att använda FCIs bestämmelser för HD bedömning år 2000 efter beslut vid kennelfullmäktige.
- FCIs dokument styr proceduren kring bildtagandet till exempel hur bilden ska märkas, hur hunden ska positioneras, vad som ska inkluderas på bilden med mer.
- Höftlederna bedöms enligt FCIs dokument, Dortmund 1991.



**SVENSKA
KENNELKLUBBEN**
HUNDÄGARNAS RIKSORGANISATION

Hur gör man för att ta en godkänd HD bild?

En bildserie med tips och råd.



**SVENSKA
KENNELKLUBBEN**
HUNDÄGARNAS RIKSORGANISATION

Hundens ålder

- Hunden måste vara minst 12 månader gammal för att få ett officiellt HD resultat.
- För vissa raser gäller 18 månader som lägsta åldersgräns.



**SVENSKA
KENNELKLUBBEN**
HUNDÄGARNAS RIKSORGANISATION

Raser som ska vara 18 månader

- Bullmastiff
- Dogue de bordeaux
- Grand danois
- Leonberger
- Maremmano abruzzese
- Mastiff
- Mastino napoletano
- Newfoundlandshund
- Landseer
- Pyrenéerhund
- Sankt bernhardshund



**SVENSKA
KENNELKLUBBEN**
HUNDÄGARNAS RIKSORGANISATION

ID kontroll och märkning

- För att resultatet ska bli officiellt måste hunden vara ID märkt vid röntgentillfället alternativt att hunden märks i samband med HD röntgen.
- Hundens registreringsbevis ska finnas tillgängligt vid röntgenundersökningen för kontroll och vidimering av hundens identitet.



**SVENSKA
KENNELKLUBBEN**
HUNDÄGARNAS RIKSORGANISATION

ID kontroll och märkning

- Kontrollera noggrant med scanner att hundens chipnummer överensstämmer med vad som angetts på remissen.
- Om hundägaren har med sig två eller fler hundar var observant på att det inte är samma hund som röntgas flera gånger.



**SVENSKA
KENNELKLUBBEN**
HUNDÄGARNAS RIKSORGANISATION

Före röntgenundersökningen

För kliniker som är anslutna till det digitala systemet

- Se "Manual Digital Röntgen" och följ de steg som tas upp i manualen. Det är samma princip som vid analoga bilder men med något olika förfaringssätt.

För kliniker med analoga bilder

- Remissen fylls i med information om veterinär/klinik, djurägaren, hunden, dess vikt, sederingspreparat och dos.
- Klinisk ledstatus, om undersökt.
- Djurägaren informeras om SKKs "Information om röntgen" och att resultatet är offentligt.
- Djurägaren signerar och godkänner detta innan bilden har tagits.
- Ägaren ska även fylla i, eller informera personalen, om det redan finns ett registrerat resultat i SKK eller annan nordisk kennelklubb samt om hunden är opererad i någon av höftlederna.





**SVENSKA
KENNELKLUBBEN**
HUNDÄGARNAS RIKSORGANISATION

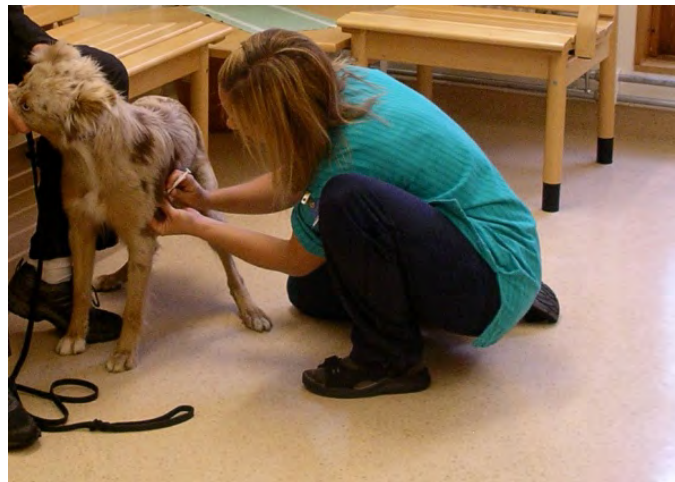Det är viktigt att djurägaren är
införstådd med att resultatet är offentligt
och att han/hon inte kan välja bort
att skicka in bilden när den väl är tagen.



**SVENSKA
KENNELKLUBBEN**
HUNDÄGARNAS RIKSORGANISATION

Sedering

- **FCI:** *"The dog is deeply sedated or anaesthetized to ensure complete muscle relaxation."*
- Undersökning på otillräckligt sederad hund med otillräcklig muskelavslappning kan dölja slapphet och ge falsk information vilket potentiellt kan äventyra hela hälsoprogrammet.





**SVENSKA
KENNELKLUBBEN**
HUNDÄGARNAS RIKSORGANISATION

Märkningsteknik

Märkning ska vara "infotograferad" på röntgenbilden oavsett om det är en analog eller digital bild.

- Hundens registrerings-, tatuering- eller chipnummer.
- Sidomärkning med tydlig vänster eller höger skylt.
- Datum då bilden tas.



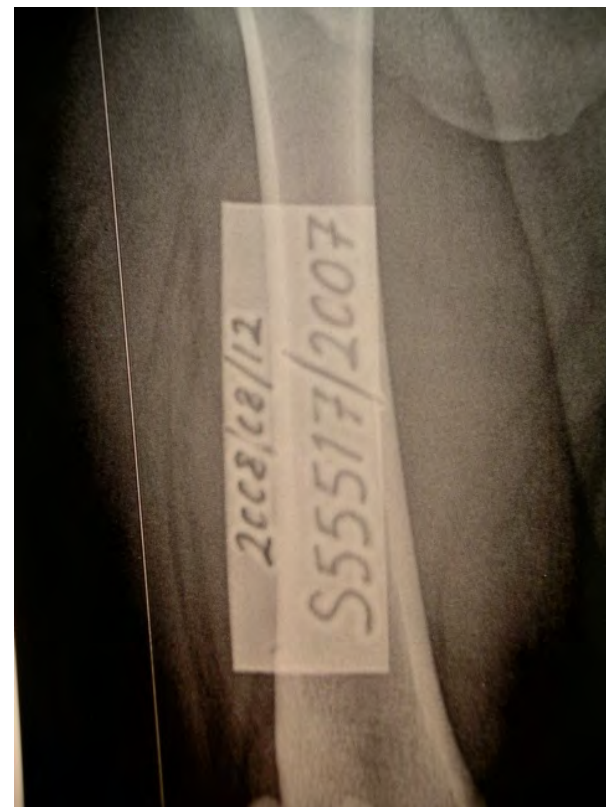**SVENSKA
KENNELKLUBBEN**
HUNDÄGARNAS RIKSORGANISATION

Exempel på godkänd märkningsteknik

Blybokstäver



Märkningstejp

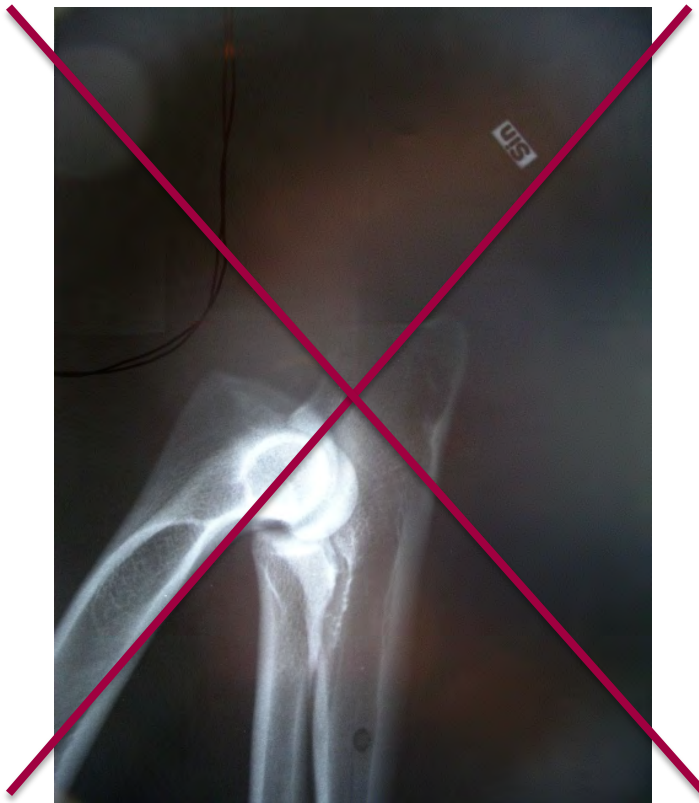




**SVENSKA
KENNELKLUBBEN**
HUNDÄGARNAS RIKSORGANISATION

Märkningsteknik

Märkningen måste kunna läsas



Ej godkänd märkning



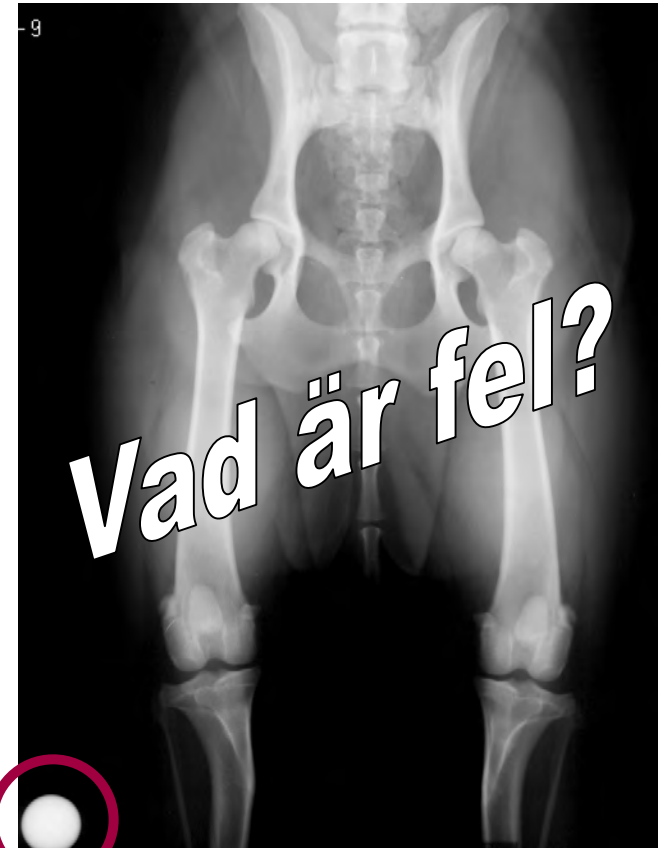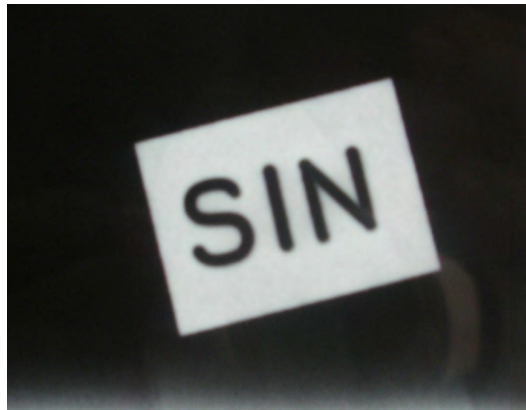Ej godkänd märkning



SVENSKA
KENNELKLUBBEN
HUNDÄGARNAS RIKSORGANISATION

Sidomärkning

SIN, S
VÄ, V
DX, D
HÖ, H



Det går inte att veta om rund täthet
betyder vänster eller höger



SVENSKA
KENNELKLUBBEN
HUNDÄGARNAS RIKSORGANISATION

Hjälpmedel



Vagga att kan vara bra att lägga hunden i.

Tänk på att vaggan inte ska vara inkluderad i primärstrålfältet



**SVENSKA
KENNELKLUBBEN**
HUNDÄGARNAS RIKSORGANISATION

Hjälpmiddel och strålskydd





**SVENSKA
KENNELKLUBBEN**
HUNDÄGARNAS RIKSORGANISATION

Välj lämplig kassett/bildplatta



Hela sacrum och ner till och med patella ska inkluderas.

Om hela sacrum inkluderas med lite marginal så får man på de flesta hundar med merparten av hela bäckenet.



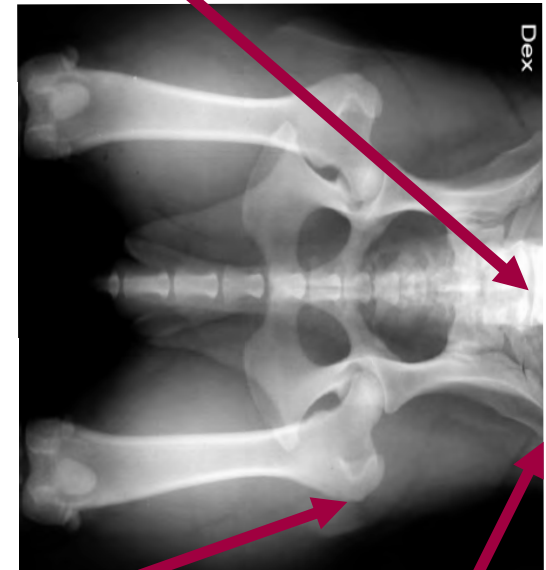
SVENSKA
KENNELKLUBBEN
HUNDÄGARNAS RIKSORGANISATION

Palpation och positionering



Känn efter att hunden ligger rakt och i balans.

Ryggens tornutskott



Utskott på
lårbenet

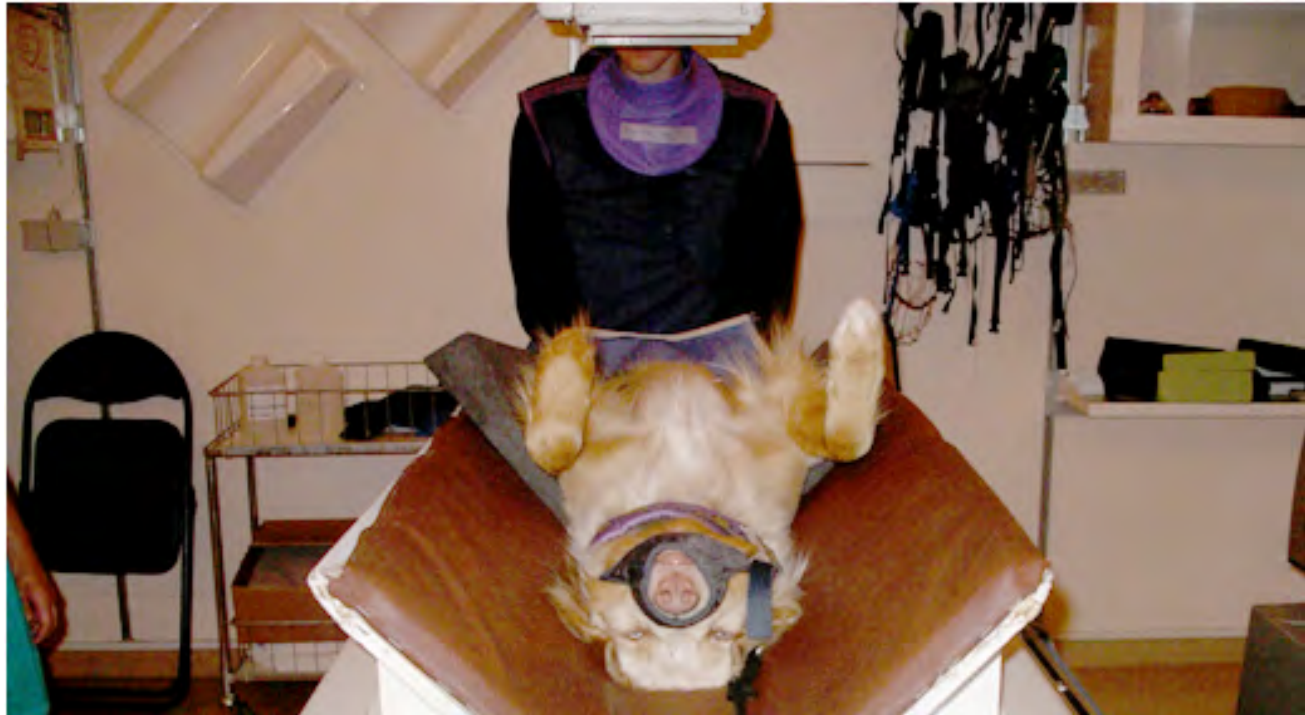Vinge på
bäckenet



**SVENSKA
KENNELKLUBBEN**
HUNDÄGÄRNAS RIKSORGANISATION

Palpation och positionering

Hela hunden rak från nos till svans



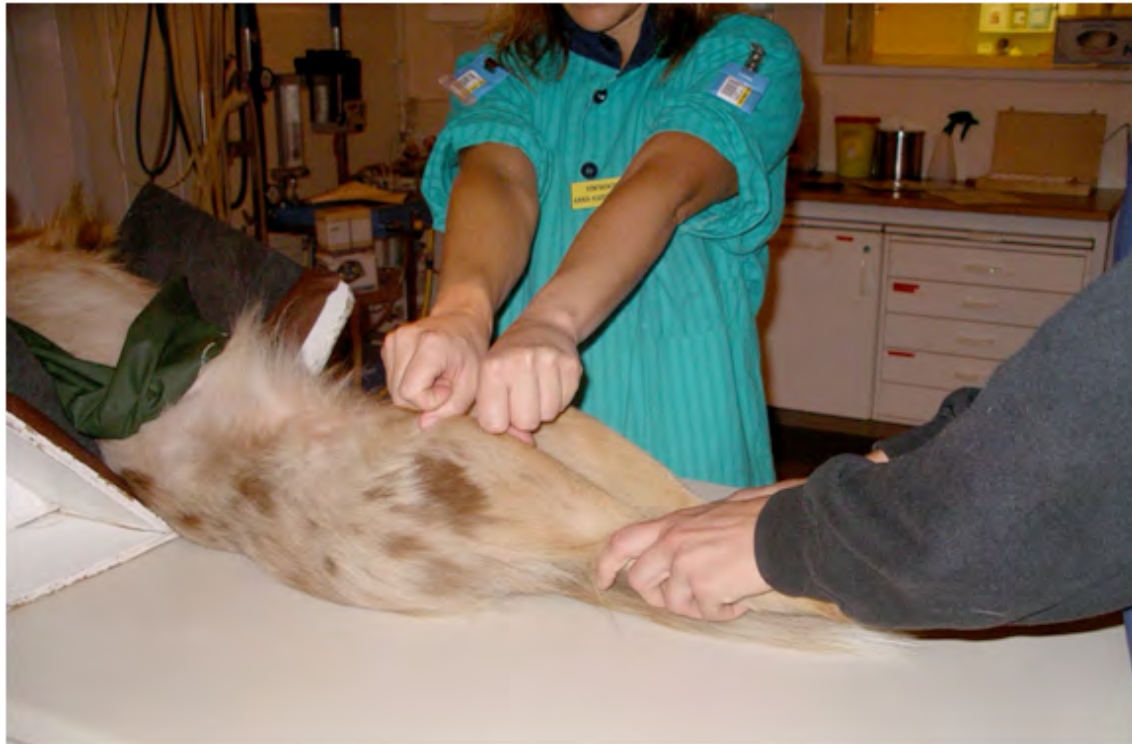Om hunden ligger roterad med nosen så kan det påverka hela ryggen.
Se också till att vaggan är parallell med bordets långsida.



**SVENSKA
KENNELKLUBBEN**
HUNDÄGARNAS RIKSORGANISATION

Palpation och positionering

Parallella bakben som dras rakt bakåt



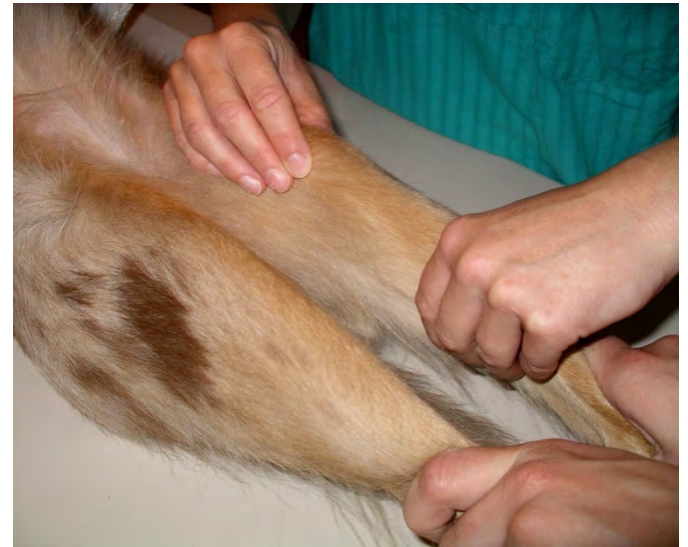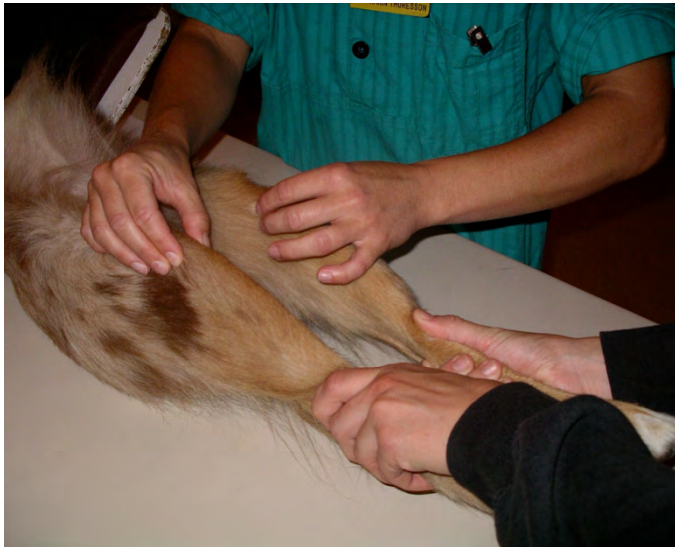Ibland kan det vara lättare att börja med att rotera knäskålarna (patella) inåt för att sedan släppa efter så att de ligger mitt över lårbenet. Knäskålen ska inte vara inåtroterad då bilden tas.



SVENSKA
KENNELKLUBBEN
HUNDÄGARNAS RIKSORGANISATION

Palpation och positionering

Palpera patella

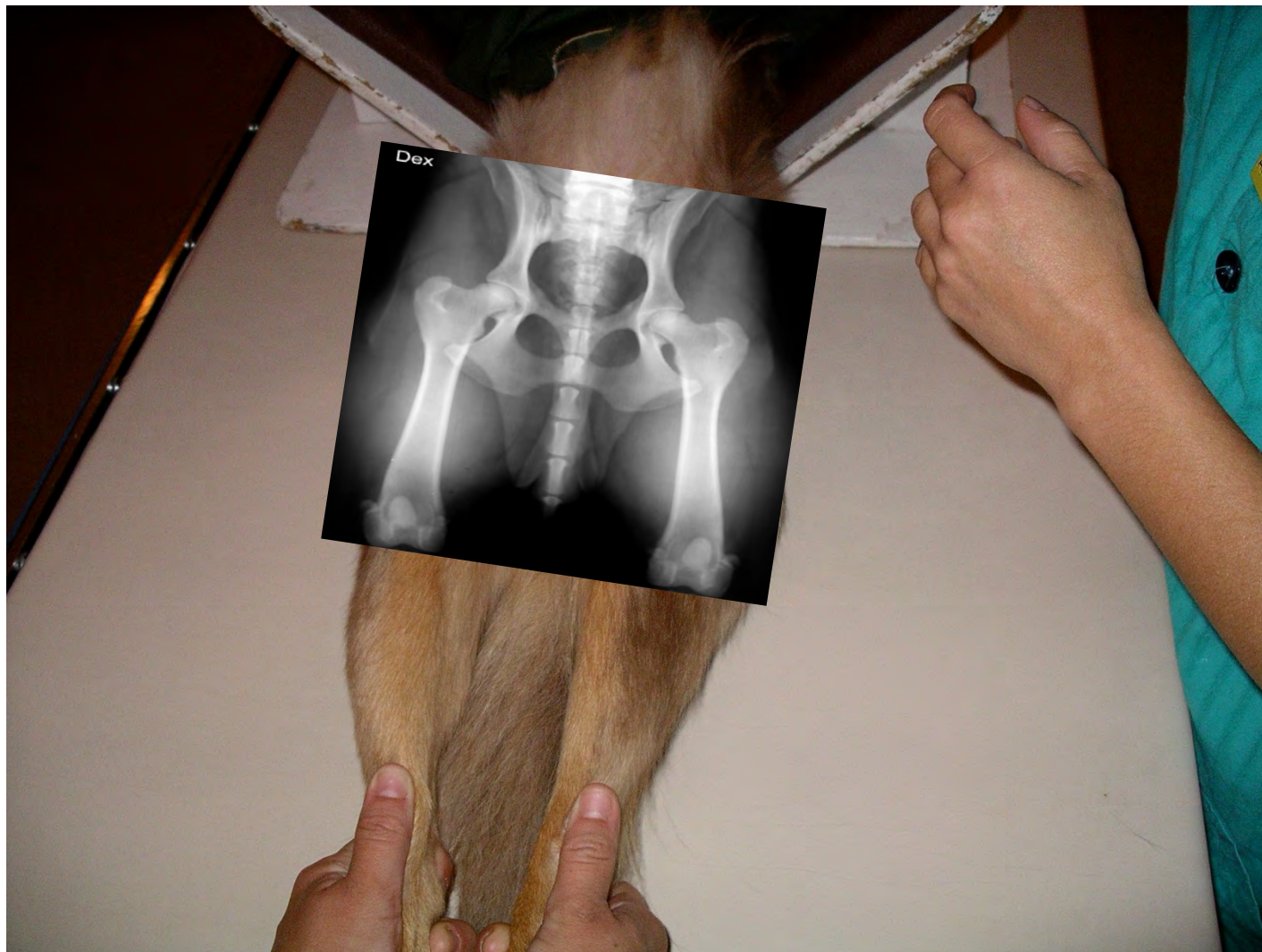


Patella ska ligga mitt över lårbenen som *inte* ska vara inåt eller utåt roterade.



**SVENSKA
KENNELKLUBBEN**
HUNDÄGARNAS RIKSORGANISATION

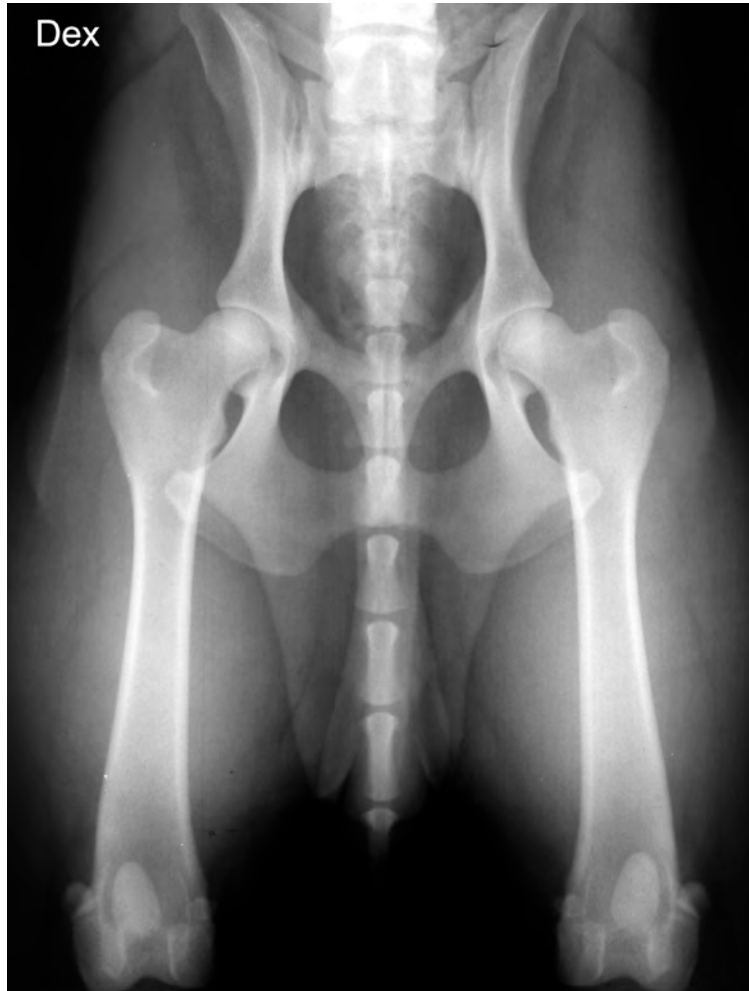Palpation och positionering





**SVENSKA
KENNELKLUBBEN**
HUNDÄGARNAS RIKSORGANISATION

Centrering och kollimering

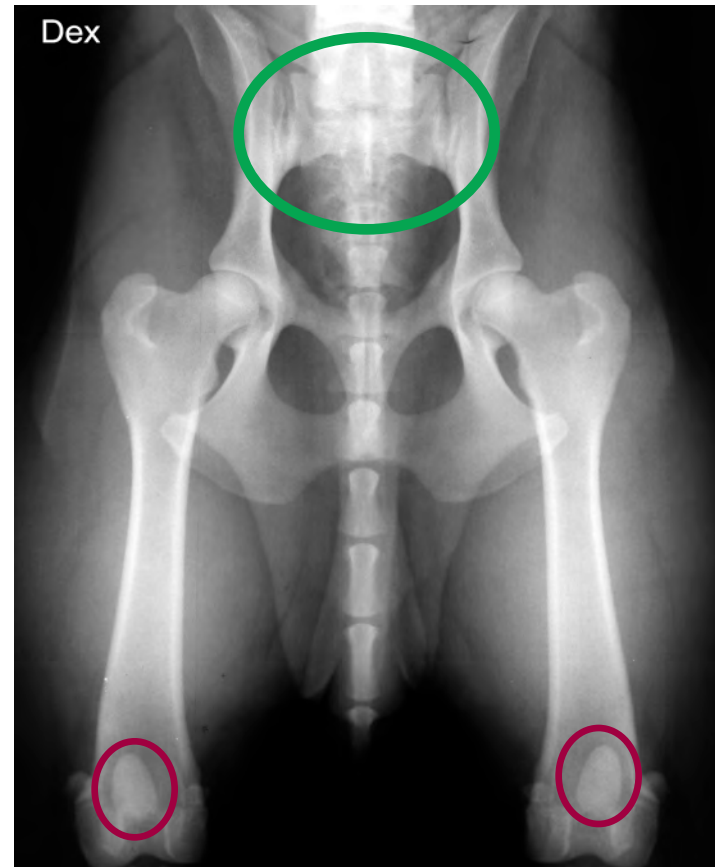




SVENSKA
KENNELKLUBBEN
HUNDÄGARNAS RIKSORGANISATION

Korrekt projektion

- **Sacrum** ska vara med på bilden.
- **Knäskålarna** ska finnas med men inga krav på att hela knäleden ska inkluderas.

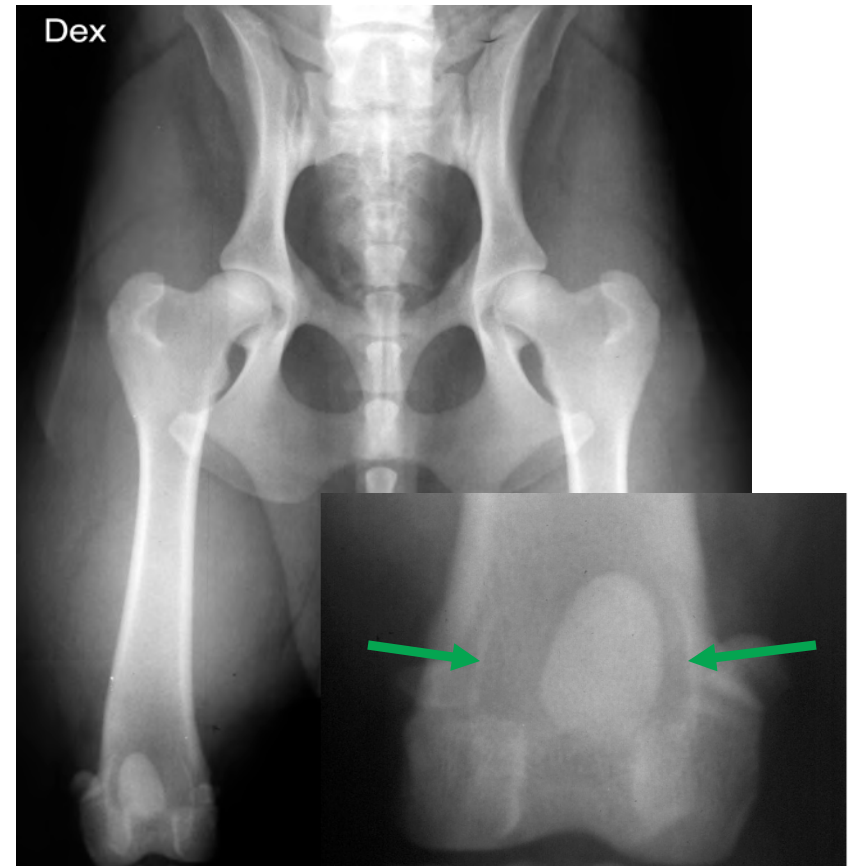




SVENSKA
KENNELKLUBBEN
HUNDÄGARNAS RIKSORGANISATION

Korrekt projektion

- Bäckenet ska ligga rakt.
- Benen ska sträckas rakt bakåt.
- Benen ska vara parallella.
- Knäskålarna ska ligga i lårbenets mitt. *Lindrig* förskjutning är acceptabelt.



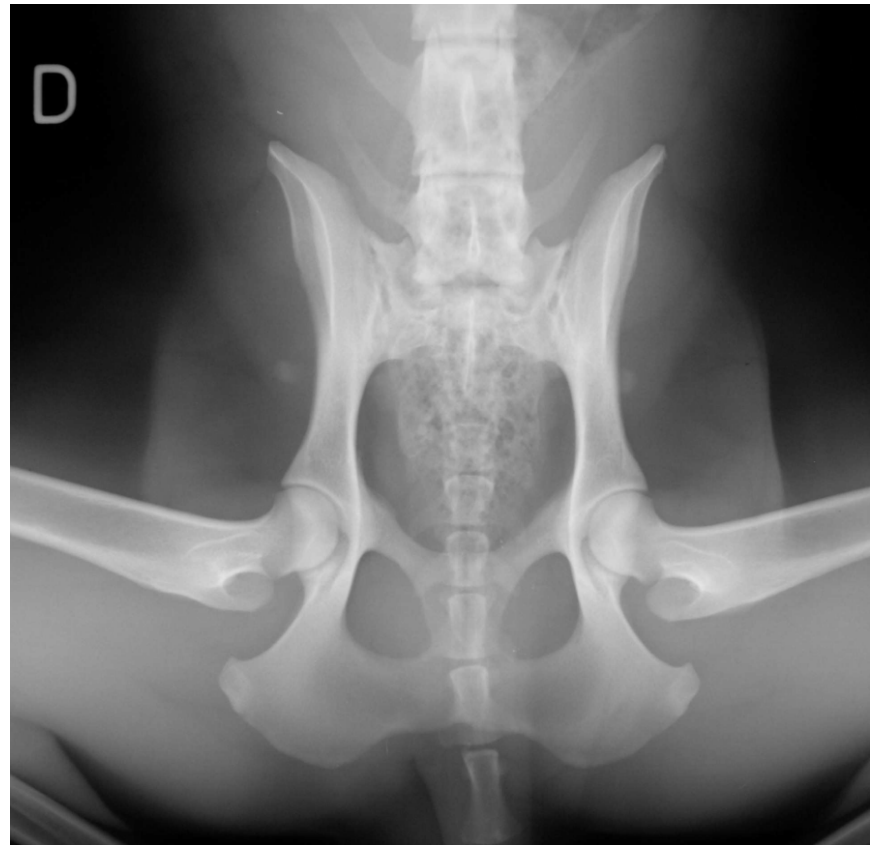
Lindrig lateral position på patella.



**SVENSKA
KENNELKLUBBEN**
HUNDÄGARNAS RIKSORGANISATION

Position 2

I enstaka fall behöver man komplettera med det som enligt FCI benämns position 2. Anledningen till att denna bild tas är huvudsakligen att man misstänker benpålagringar vilka hos en del hundar ses bäst i position 2.





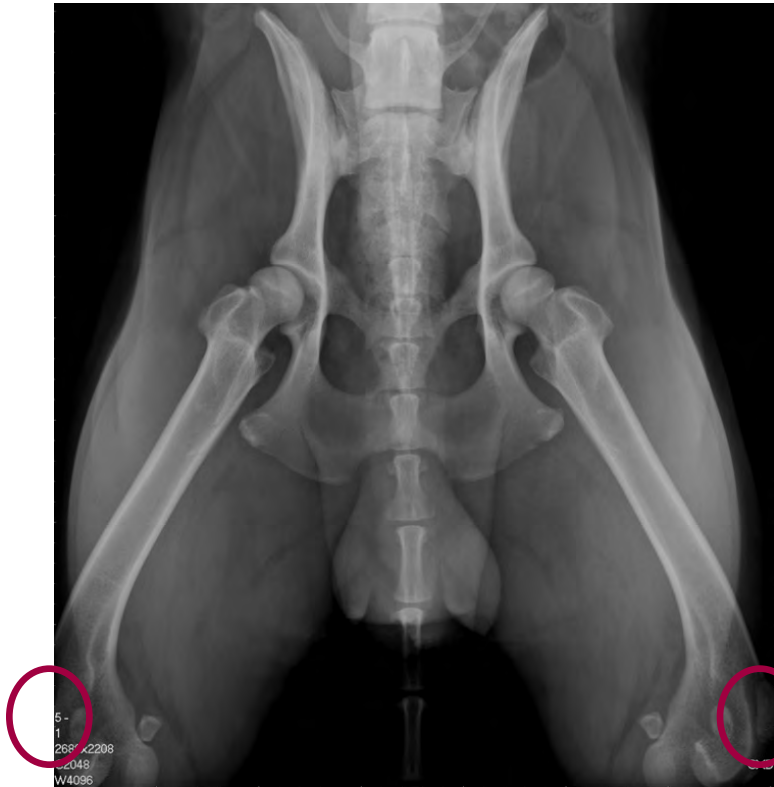**SVENSKA
KENNELKLUBBEN**
HUNDÄGARNAS RIKSORGANISATION

Problembilder

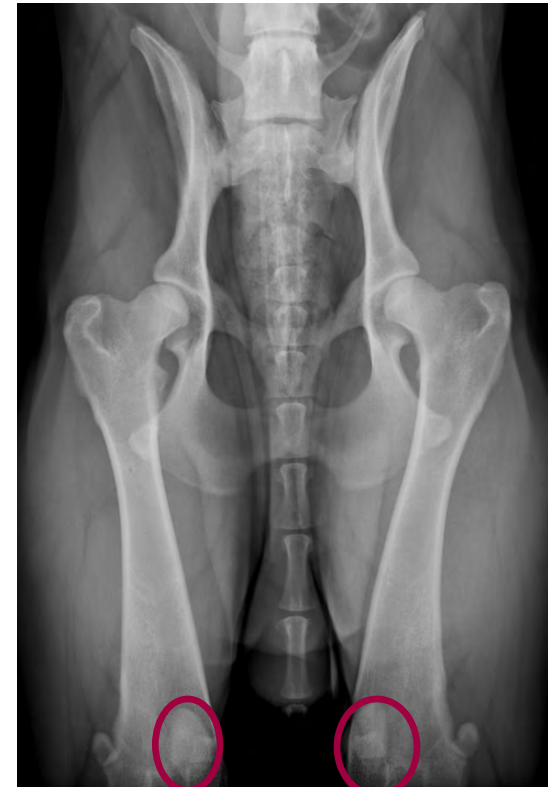

SVENSKA
KENNELKLUBBEN
HUNDÄGARNAS RIKSORGANISATION

Felaktig bakbensposition



Rotation utåt

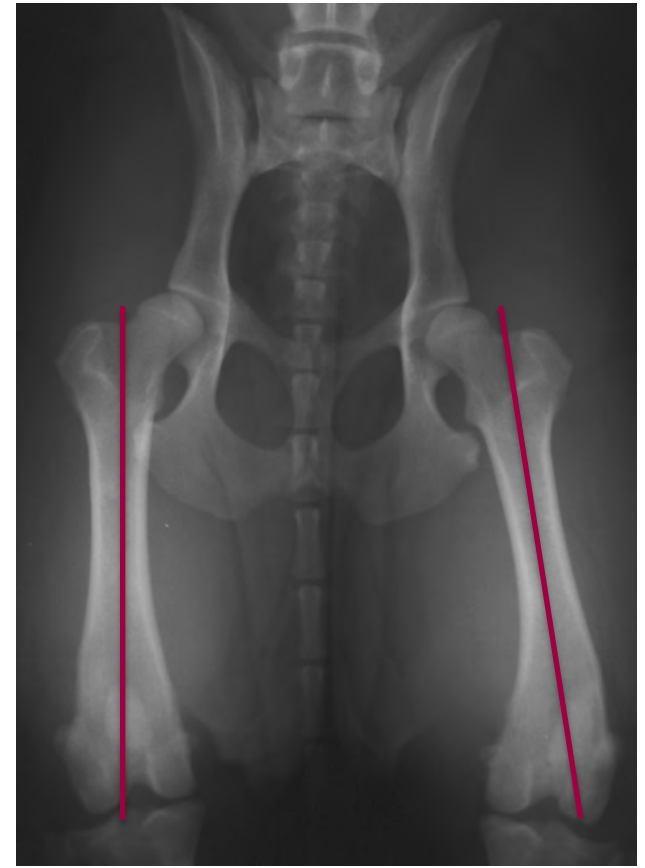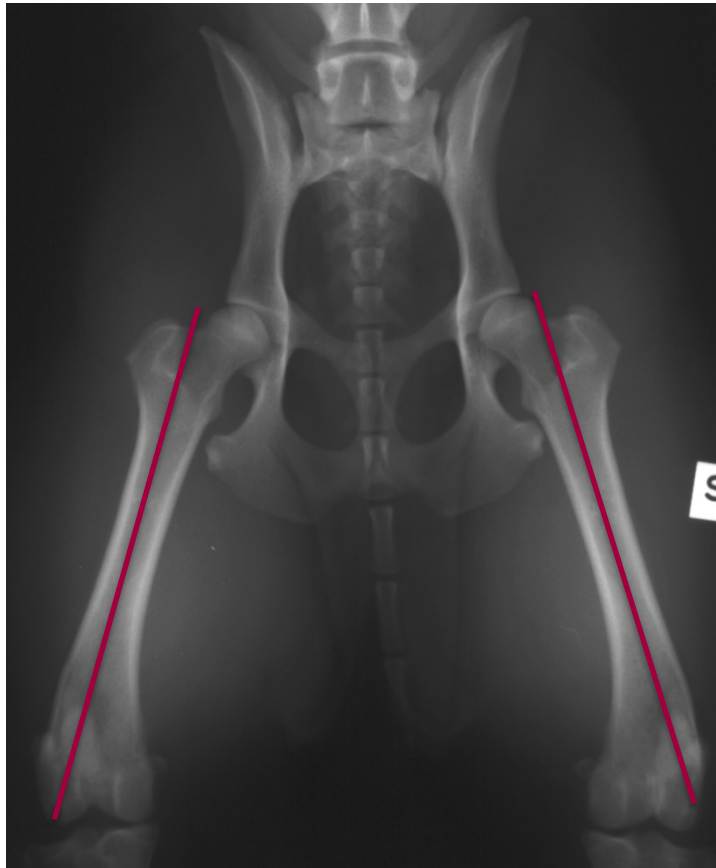


Rotation inåt



**SVENSKA
KENNELKLUBBEN**
HUNDÄGARNAS RIKSORGANISATION

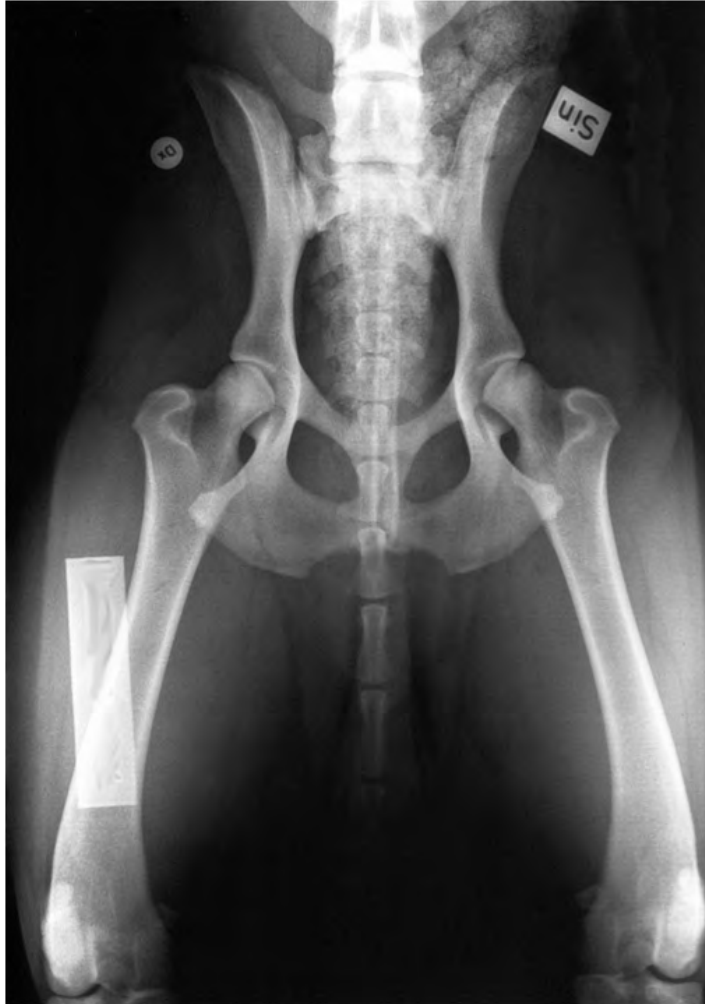Felaktig bakbensposition – bakbenen ej parallella





**SVENSKA
KENNELKLUBBEN**
HUNDÄGARNAS RIKSORGANISATION

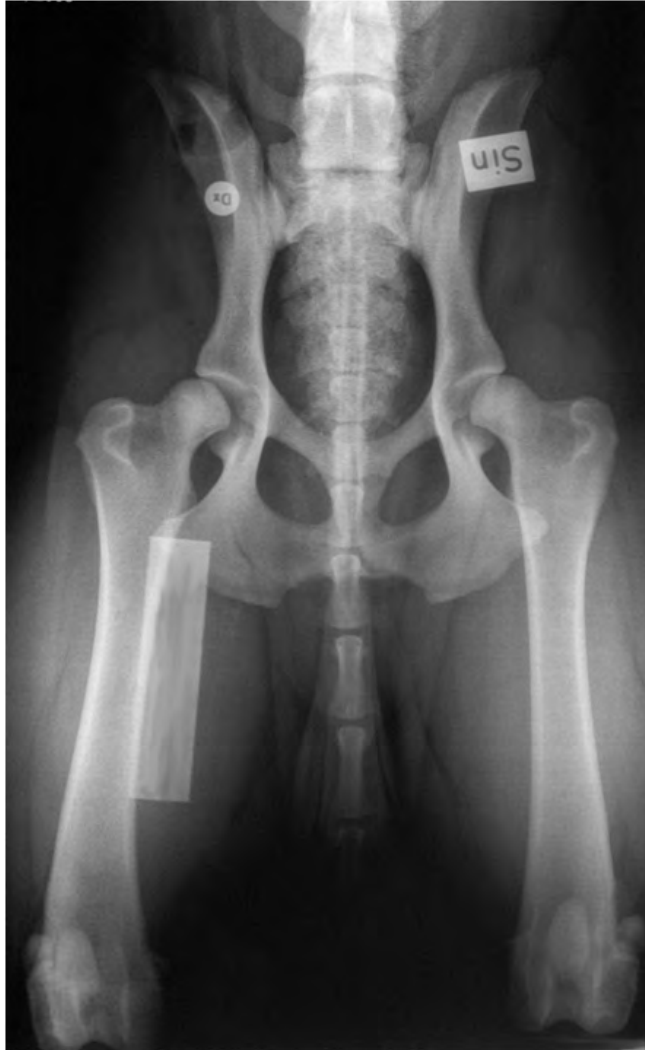Felaktig bakbensposition





**SVENSKA
KENNELKLUBBEN**
HUNDÄGARNAS RIKSORGANISATION

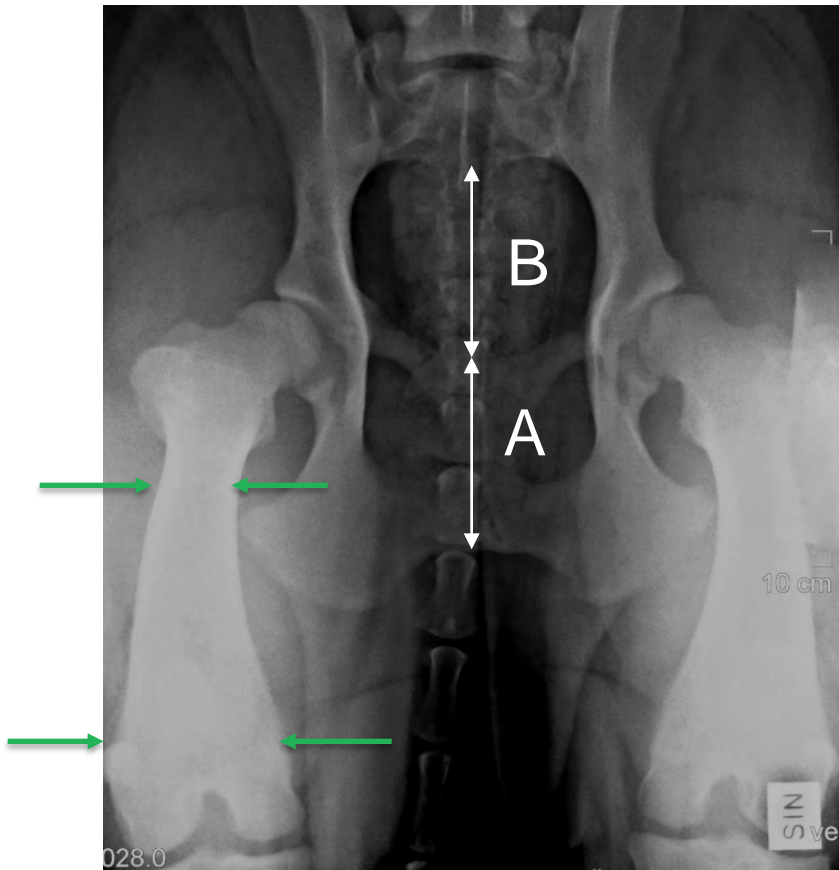
Bättre bakkensposition – HD avslöjas



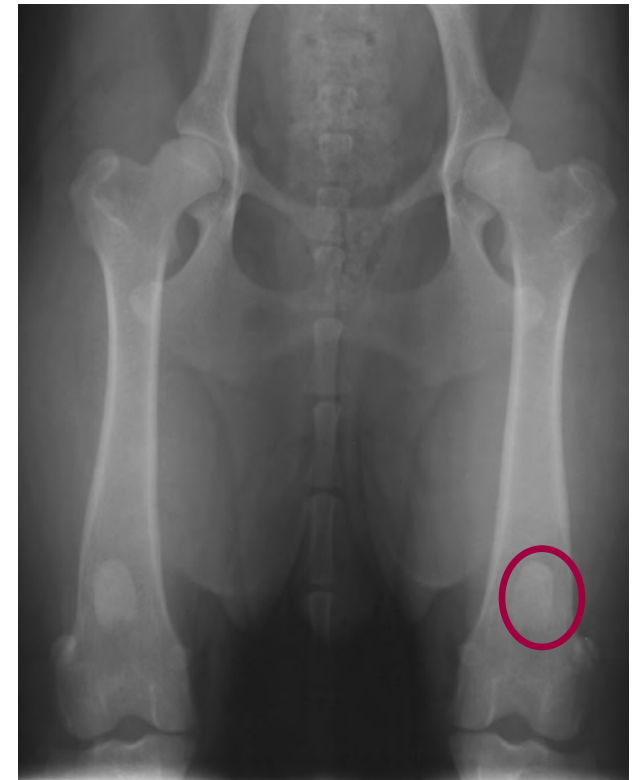


SVENSKA
KENNELKLUBBEN
HUNDÄGARNAS RIKSORGANISATION

Lyfta bakben – ej tillåtet



A > B samt förstoring av distala femur.



Patella ändrar position när bakbenen lyfts.



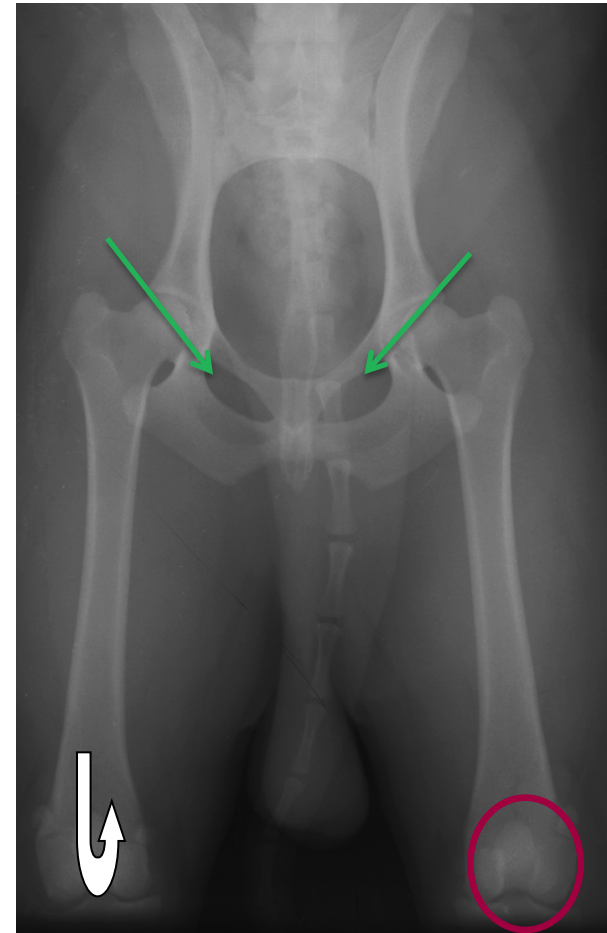
SVENSKA
KENNELKLUBBEN
HUNDÄGARNAS RIKSORGANISATION

Bäckenets kaudala del tippad mot bordsyta

Ger förändrad form på höftlederna.
För många hundar blir bilden
ej bedömbär.

Se formen på **foramen
obturatum** (pilarna).

Benen dragna ner mot bordsytan
istället för parallellt.
Hela bäckenet är tippat. **Patella**
ligger långt distalt.

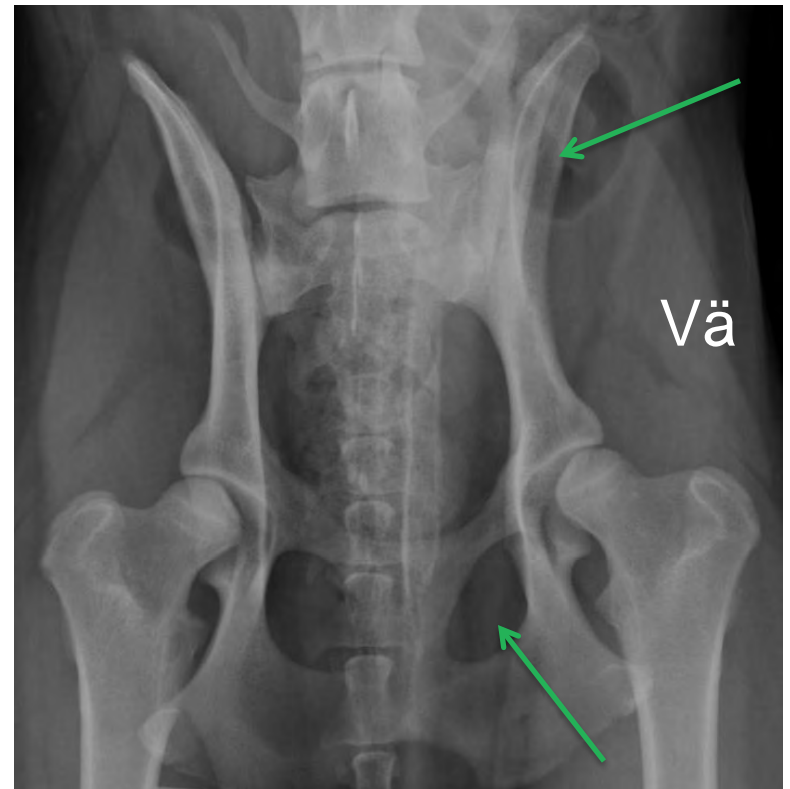
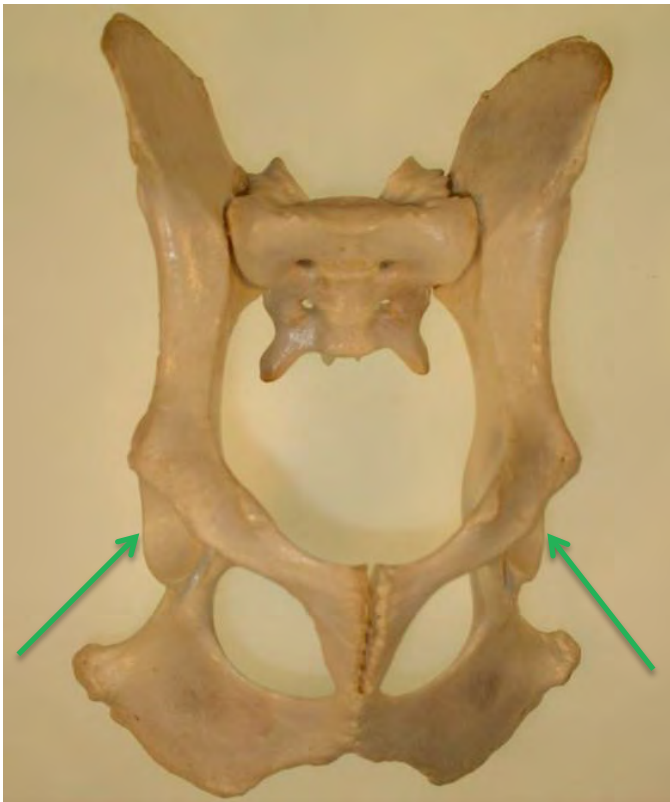




SVENSKA
KENNELKLUBBEN
HUNDÄGARNAS RIKSORGANISATION

Rotation av bäckenet

Den vanligaste orsaken till att bilden måste tas om

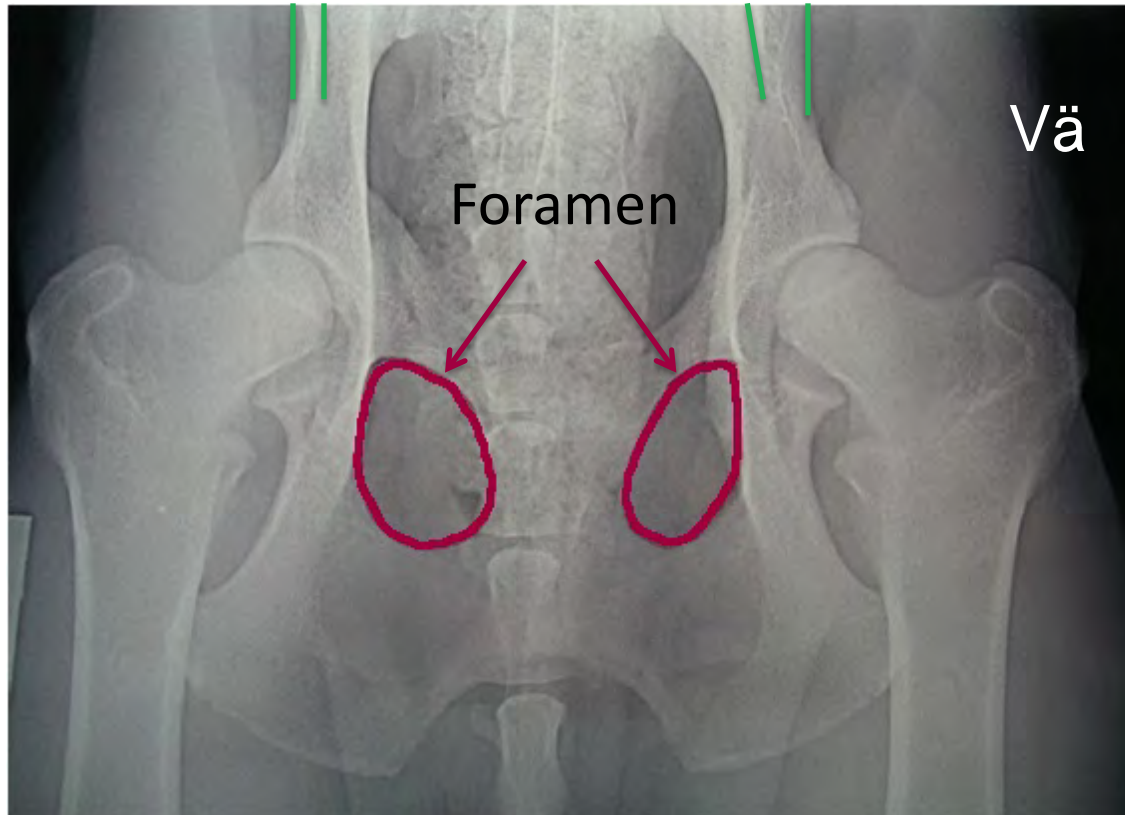


Roterad åt vänster, vänster led blir falskt grund och höger led blir falskt djup.



SVENSKA
KENNELKLUBBEN
HUNDÄGARNAS RIKSORGANISATION

Foramen obturatum och iliumvingarna

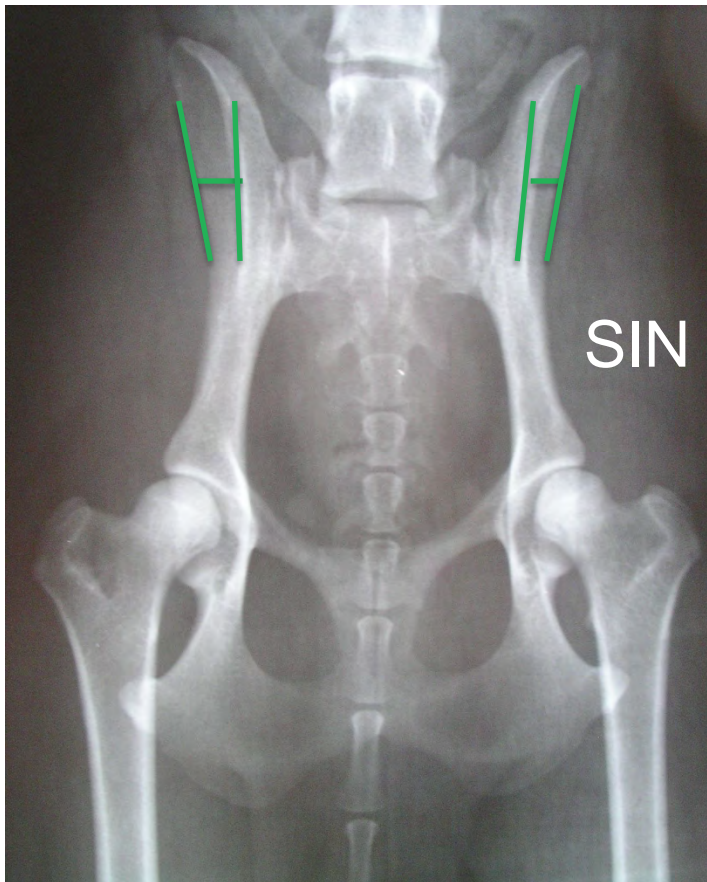


Bäckenet är roterat åt vänster, **Foramen obturatum** är mindre på den sida som hunden lutar åt och **iliumvingen** blir bredare.



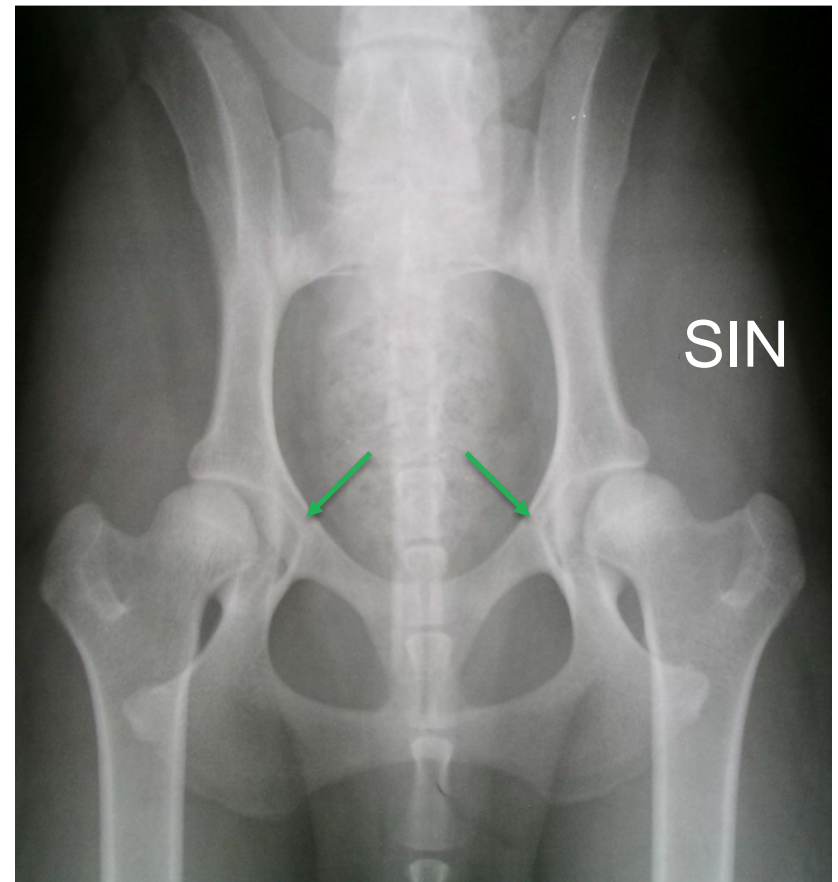
**SVENSKA
KENNELKLUBBEN**
HUNDÄGARNAS RIKSORGANISATION

Iliumvingarna



Lutad åt höger, bred iliumvinge.

Ledskålen

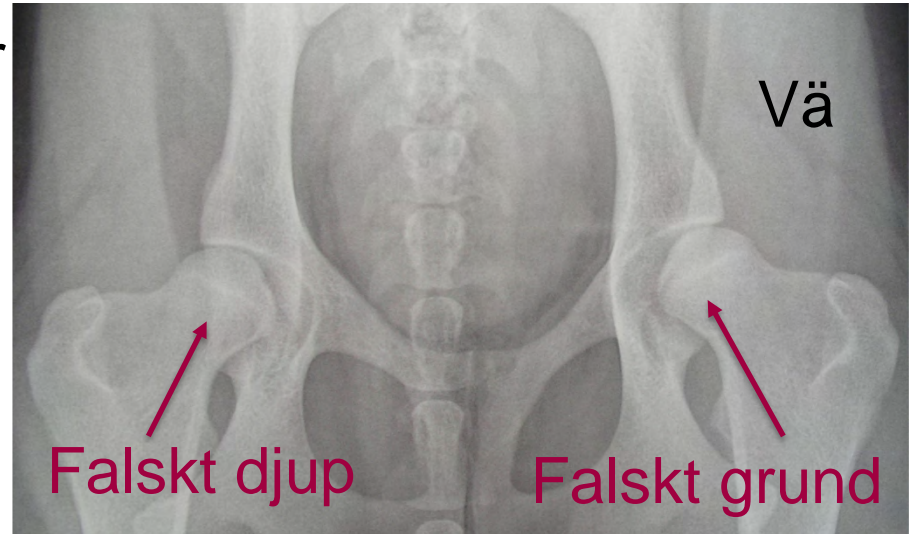


Lutad åt vänster, Mediala gropan ser mindre ut.

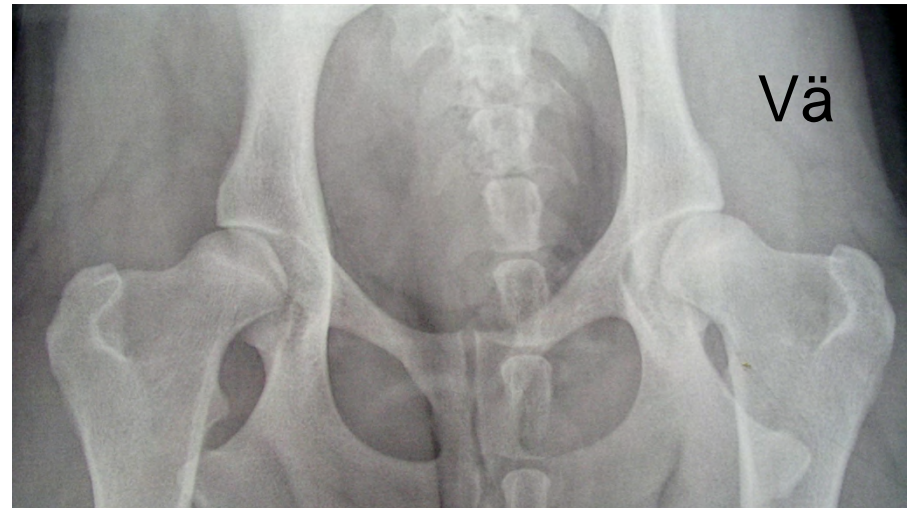

**SVENSKA
KENNELKLUBBEN**
HUNDÄGARNAS RIKSORGANISATION

Lutad åt vänster



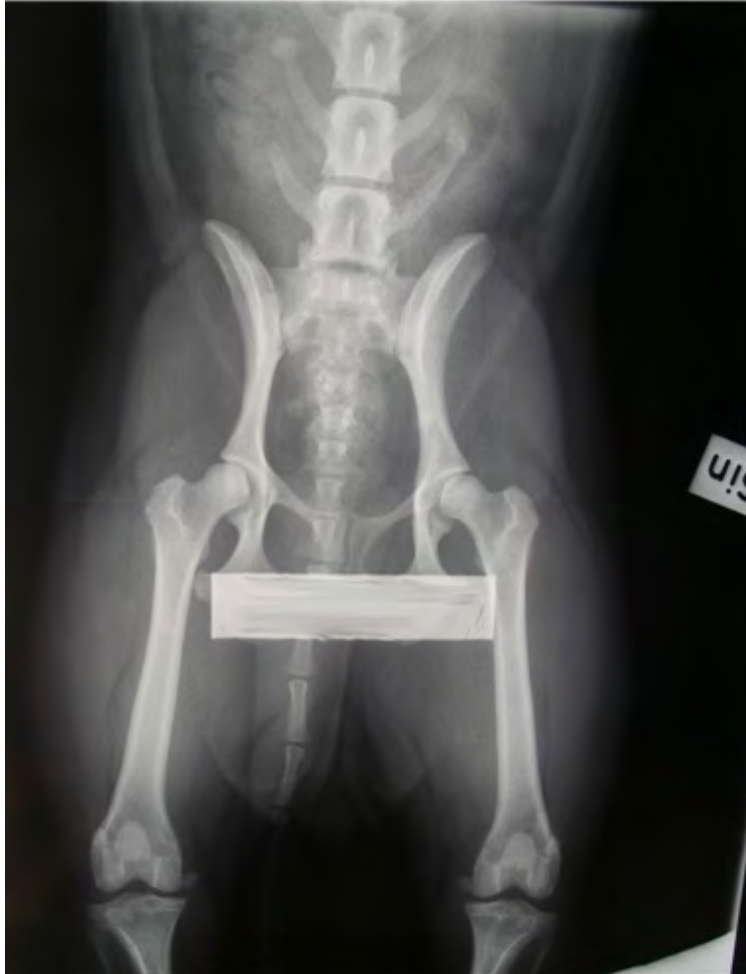Lutad åt höger





**SVENSKA
KENNELKLUBBEN**
HUNDÄGARNAS RIKSORGANISATION

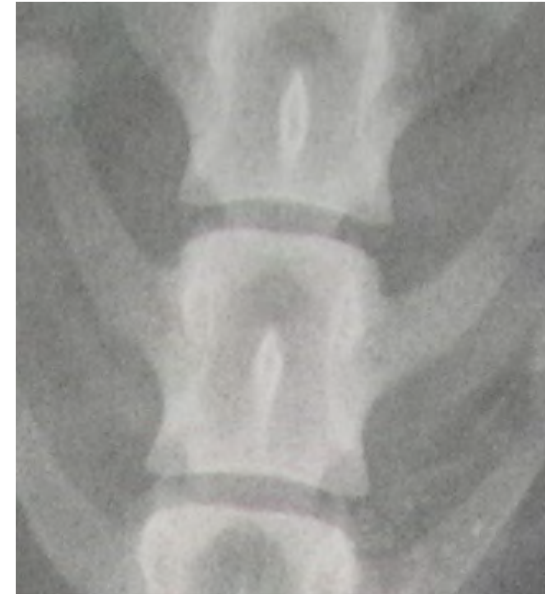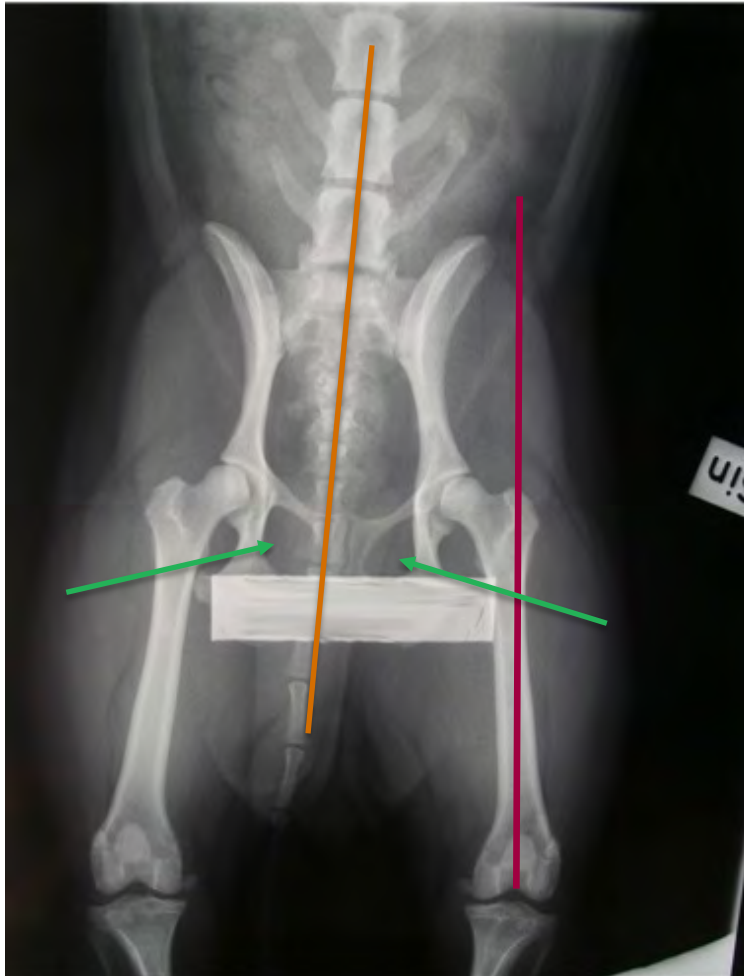
Vad är det som är fel?





SVENSKA
KENNELKLUBBEN
HUNDÄGARNAS RIKSORGANISATION

Vad är det som är fel?



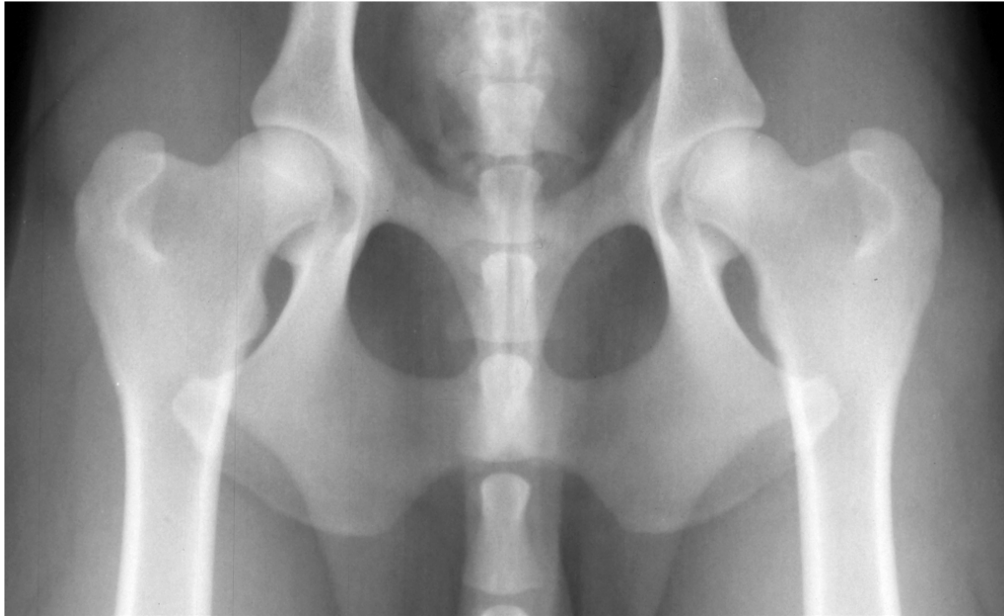Hunden är inte roterad i ryggen utan ligger snett på bordet. Benen dras rakt bakåt. Resultatet blir rotation i bäckenet.



**SVENSKA
KENNELKLUBBEN**
HUNDÄGARNAS RIKSORGANISATION

Exponering

Ska vara anpassad så att höftledernas anatomi lätt kan avläsas.





SVENSKA
KENNELKLUBBEN
HUNDÄGARNAS RIKSORGANISATION

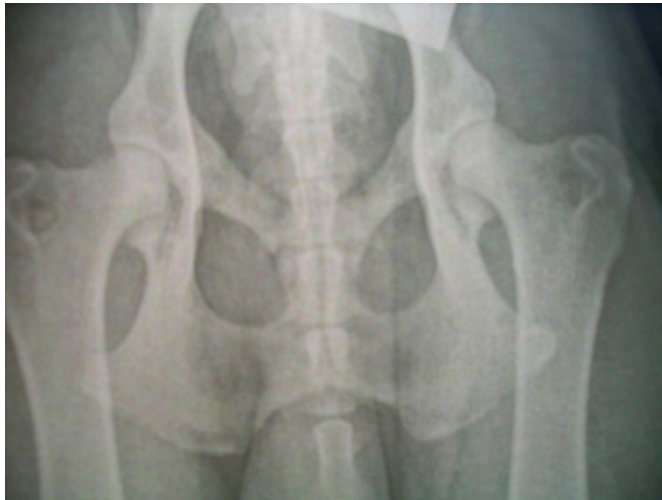Exponerings och bearbetningsteknik

- Hög mAs.
- Låg kV - OBS måste dock vara tillräckligt hög för att penetrera skelettet.
- Digital teknik, tänkt på att
 - Minimera brus
 - Bearbetning som ger bra detaljupplösning
 - Undvik hög kantförstärkning

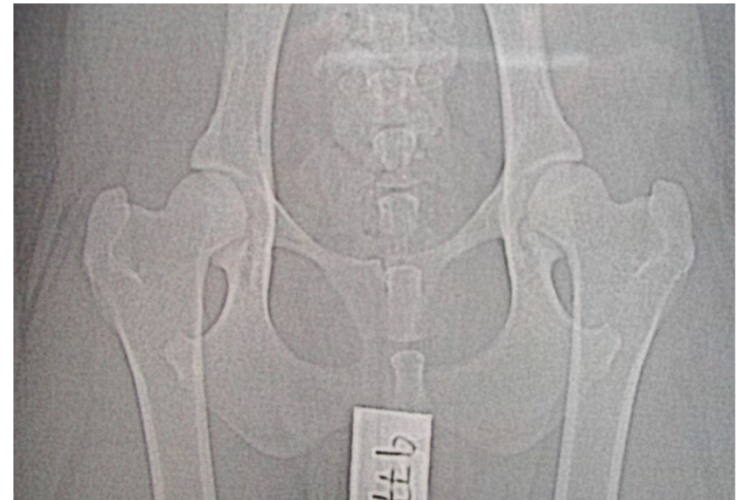

**SVENSKA
KENNELKLUBBEN**
HUNDÄGARNAS RIKSORGANISATION

Exponerings och bearbetningsteknik



Dålig teknik, detaljer kan ej ses



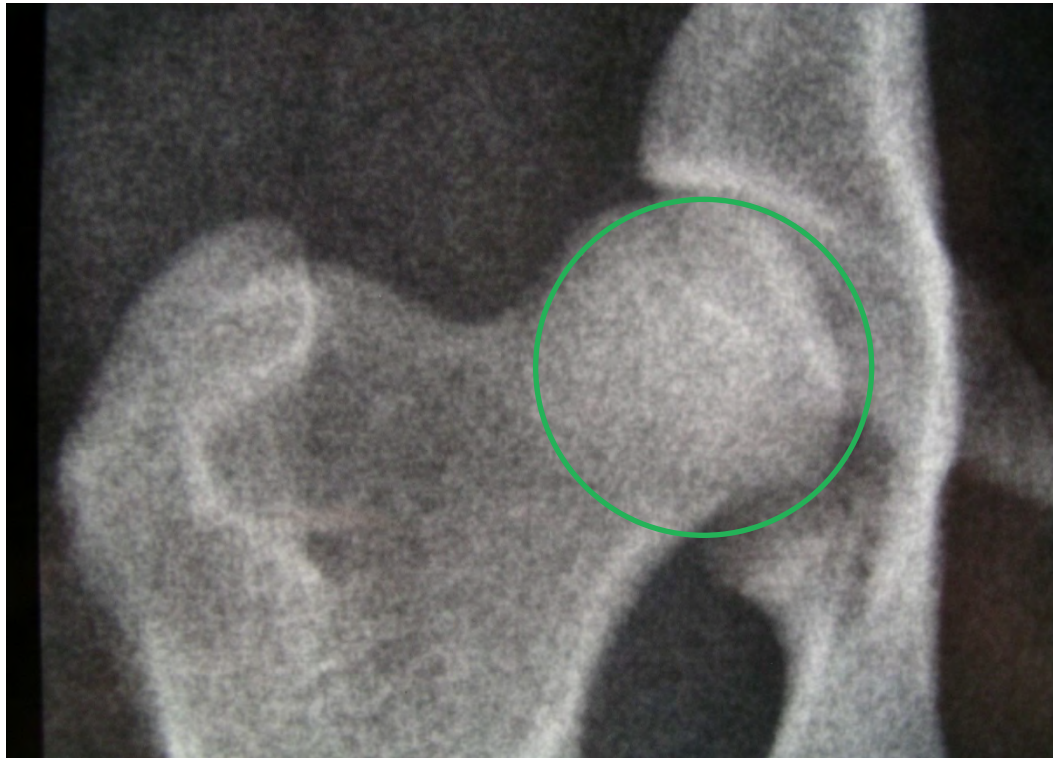Brus och för mycket kantförstärkning



**SVENSKA
KENNELKLUBBEN**
HUNDÄGARNAS RIKSORGANISATION

Exponerings och bearbetningsteknik

Brus



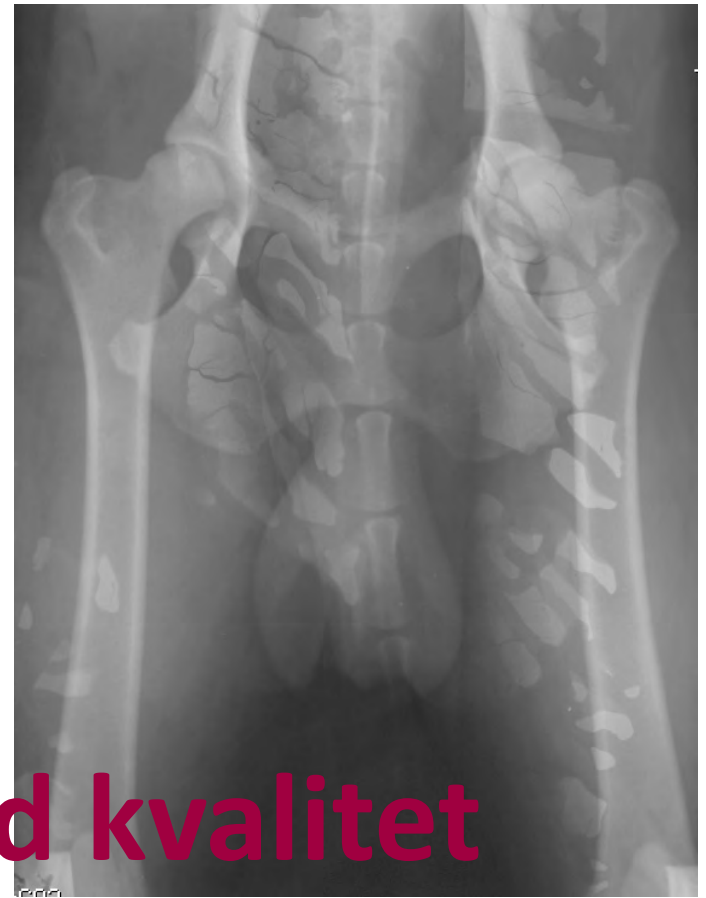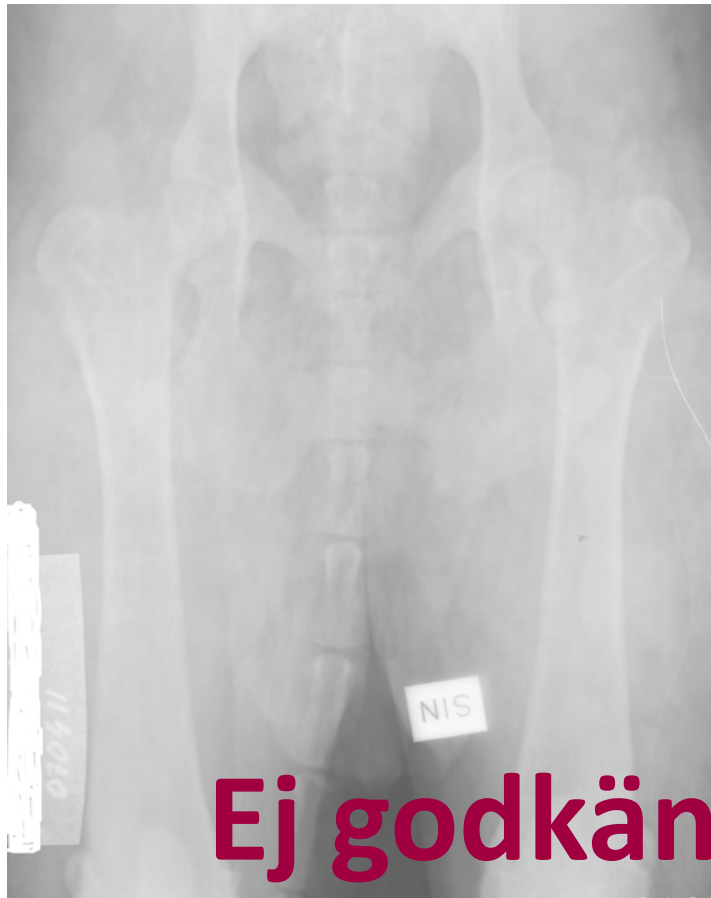Ledskålens tak måste kunna ses bättre än så här.
Vanlig orsak är underexponering.



SVENSKA
KENNELKLUBBEN
HUNDÄGARNAS RIKSORGANISATION

Exponerings och bearbetningsteknik

Framkallningsartefakter



Ej godkänd kvalitet



**SVENSKA
KENNELKLUBBEN**
HUNDÄGARNAS RIKSORGANISATION

Bedömning



**SVENSKA
KENNELKLUBBEN**
HUNDÄGARNAS RIKSORGANISATION

Bedömning

Bedömning av höftlederna görs av veterinärer på SKK

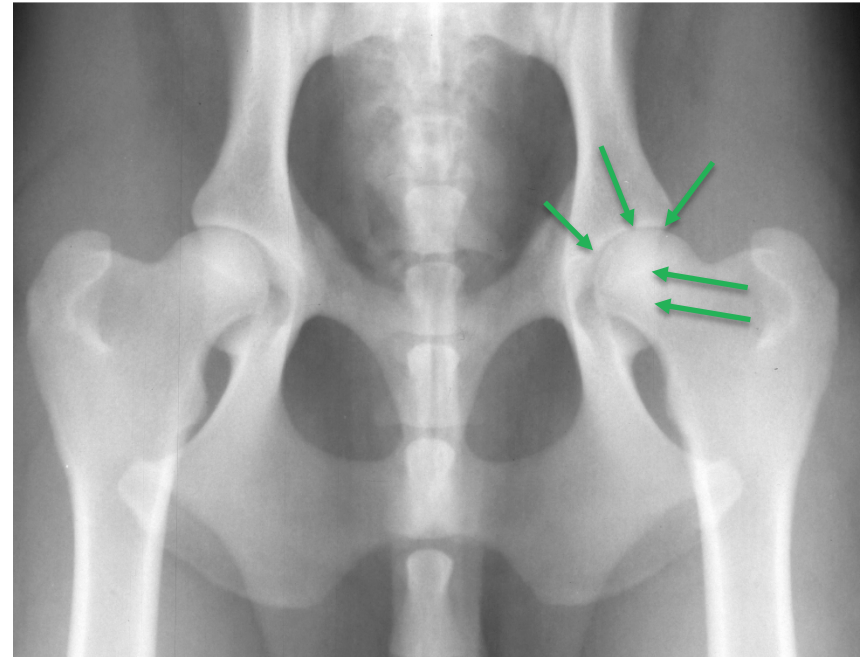
- SKKs avläsning sker utifrån FCIs bedömningssystem. Vi avråder därför andra veterinärer från att delge hundägarna sina egna bedömningar av höftlederna. Den kliniska bedömningen görs däremot av veterinär på kliniken.



**SVENSKA
KENNELKLUBBEN**
HUNDÄGARNAS RIKSORGANISATION

Vad bedöms?

- Ledskålens form, djup och kontur
- Passformen mellan ledskål och ledhuvud
- Ledhuvudets mittpunkt relaterat till ledskålens tak
- Norbergs vinkel är ett stöd
- Om det finns benpålagringar anges det separat

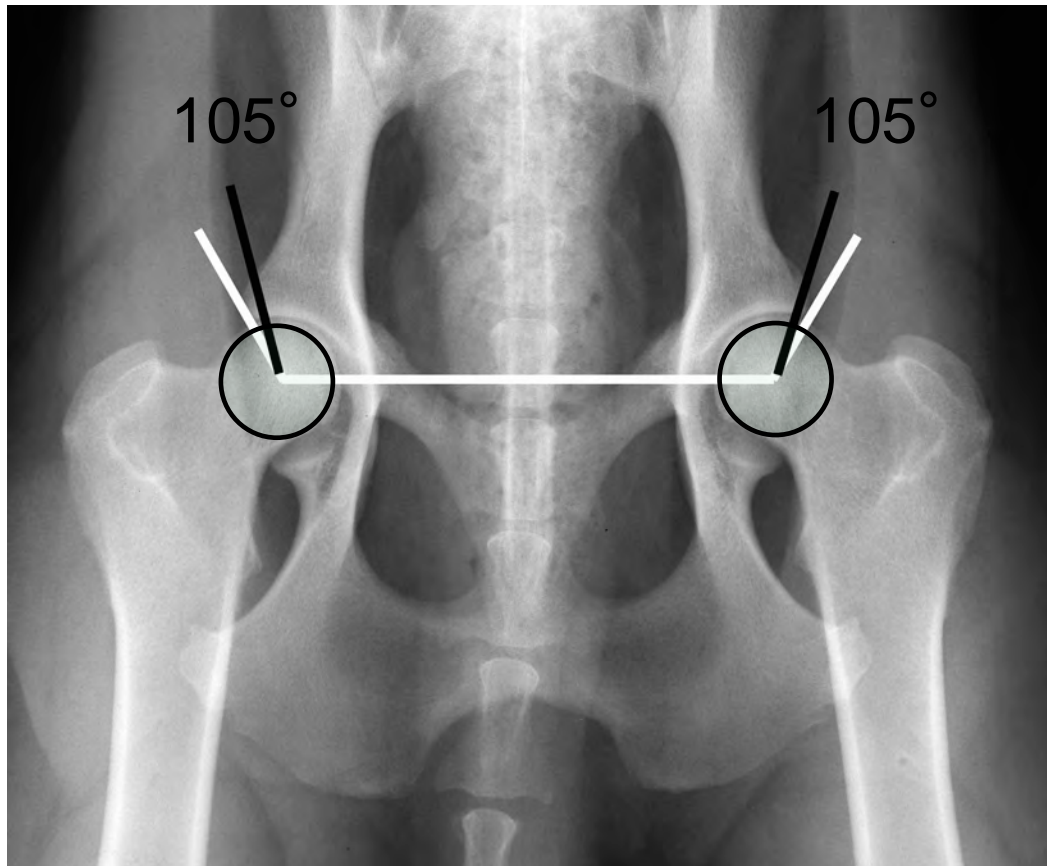




SVENSKA
KENNELKLUBBEN
HUNDÄGARNAS RIKSORGANISATION

Norbergs vinkel

Används som stöd vid bedömningen



De vita linjerna visar vinkeln. Den här hunden har mer än 105° .



**SVENSKA
KENNELKLUBBEN**
HUNDÄGARNAS RIKSORGANISATION

Omröntgen

- I enlighet med beslut i Nordisk Kennelunion måste det ha gått minst 6 månader sedan föregående röntgentillfälle innan en hund kan röntgas om för avläsning
- Vid den nya avläsningen av hundens höftleder ingår alla bilder från samtliga röntgentillfällen i bedömningen.



**SVENSKA
KENNELKLUBBEN**
HUNDÄGARNAS RIKSORGANISATION

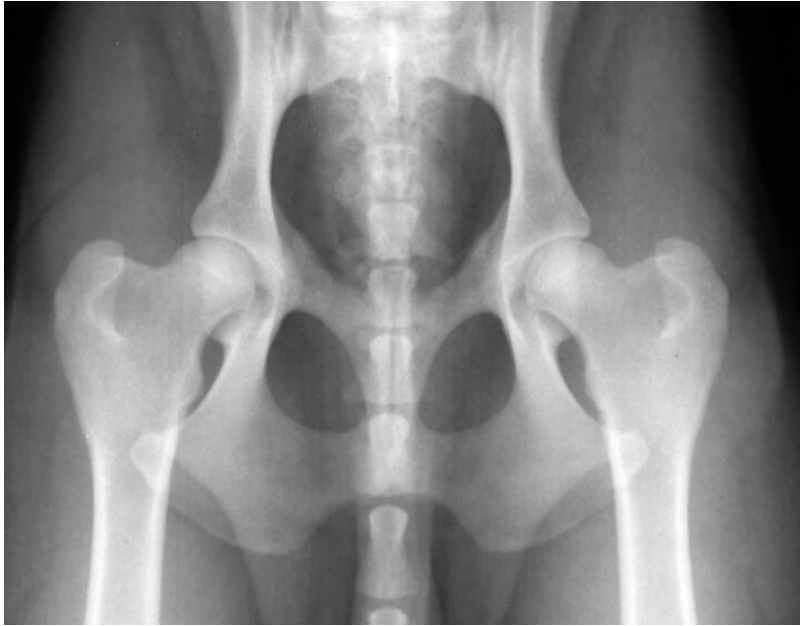Några exempel

Bilder från FCIs möte i Köpenhamn 2006.

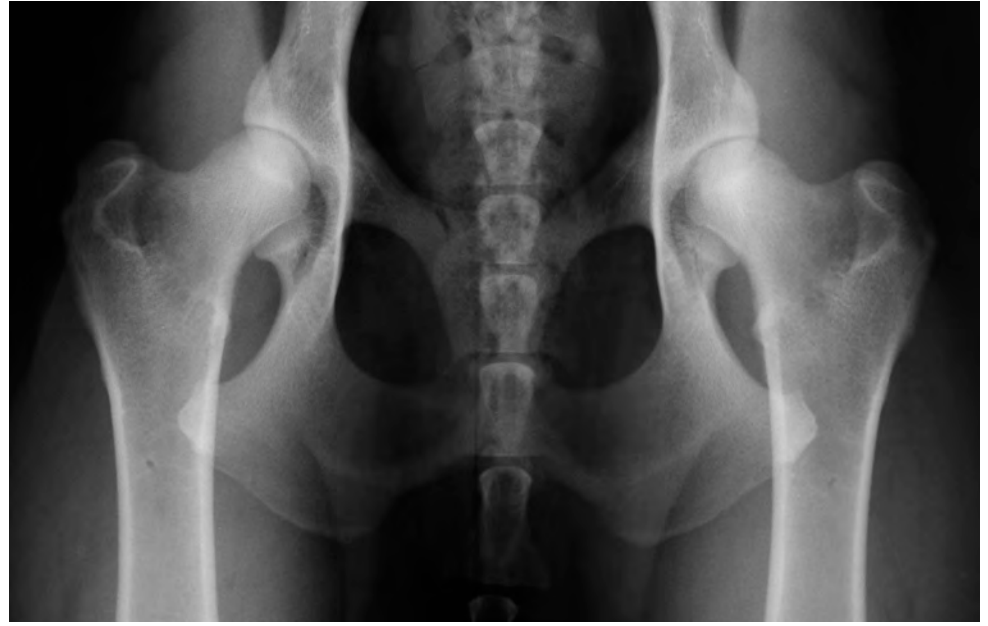

SVENSKA
KENNELKLUBBEN
HUNDÄGARNAS RIKSORGANISATION

A – normala höftleder



A

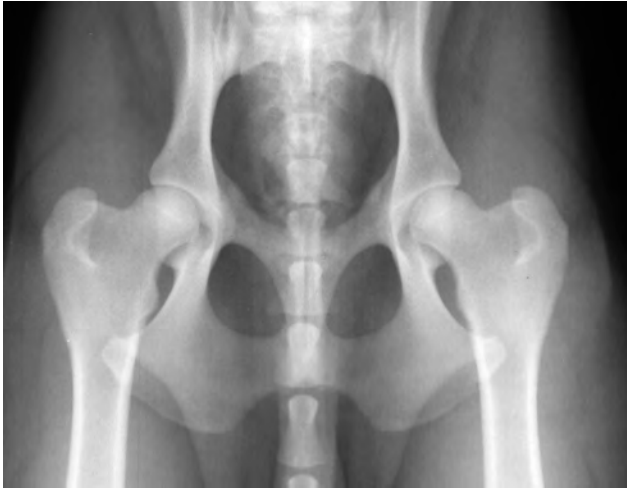

A

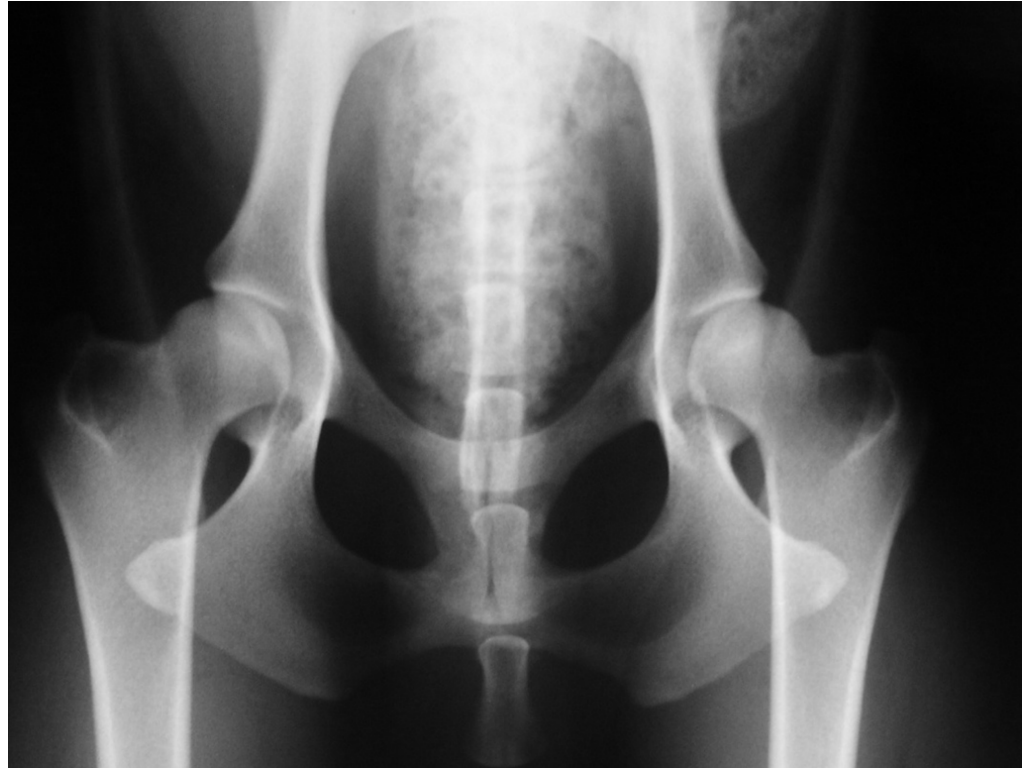

**SVENSKA
KENNELKLUBBEN**
HUNDÄGARNAS RIKSORGANISATION

B – normala höftleder



A

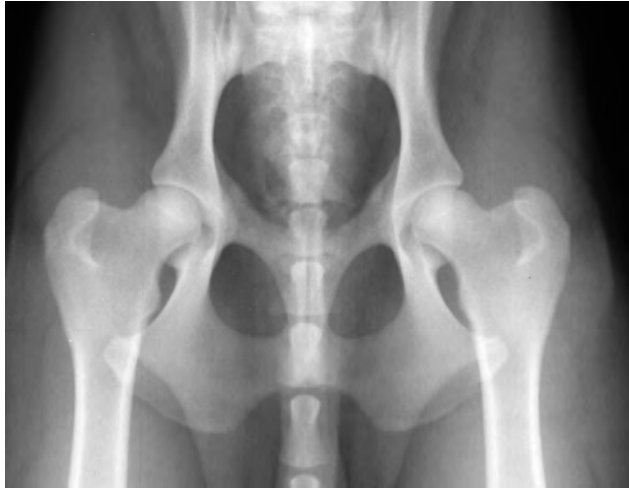

B

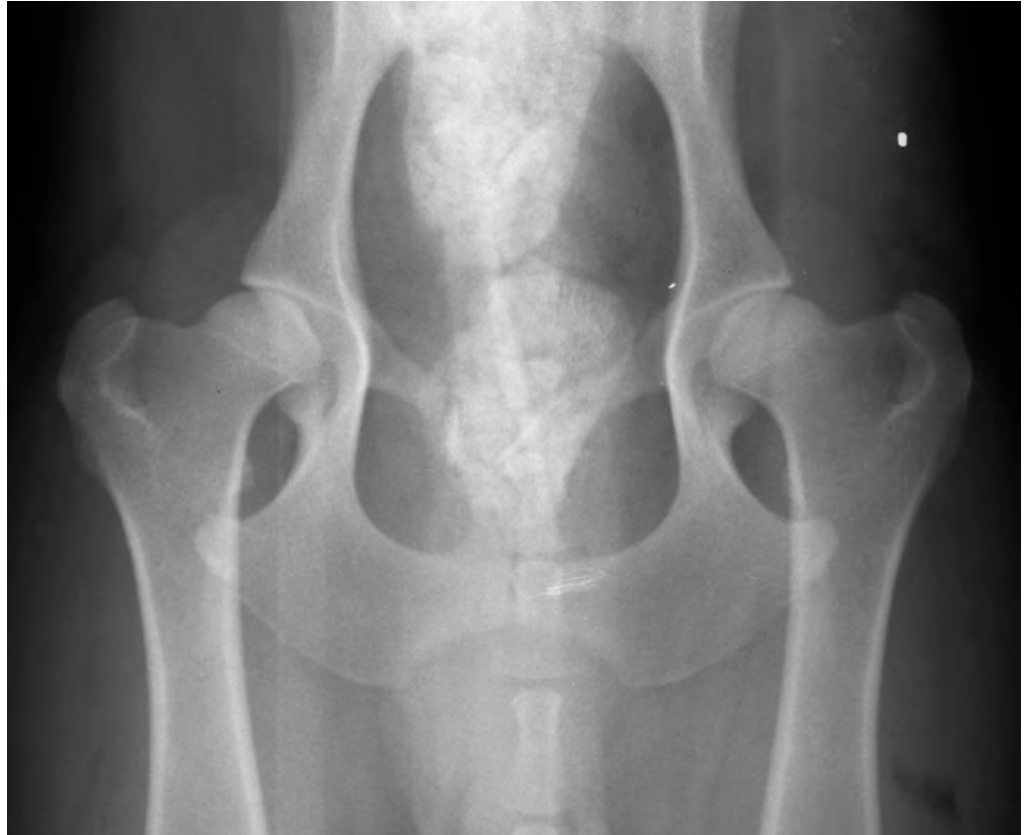

SVENSKA
KENNELKLUBBEN
HUNDÄGARNAS RIKSORGANISATION

C – lindrig HD



A

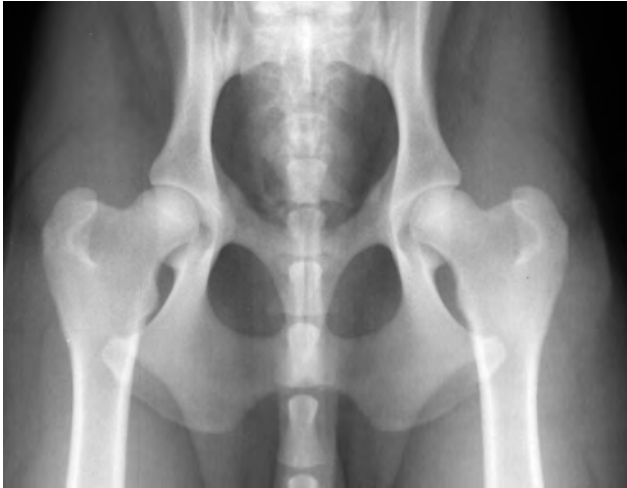

C

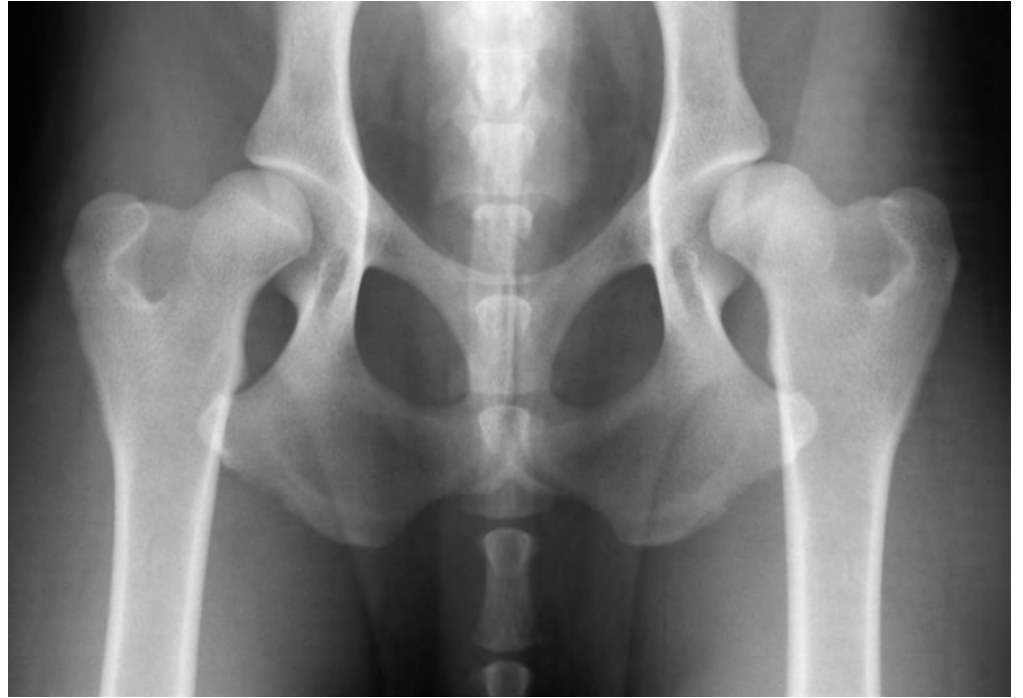

SVENSKA
KENNELKLUBBEN
HUNDÄGARNAS RIKSORGANISATION

D – måttlig HD



A



D

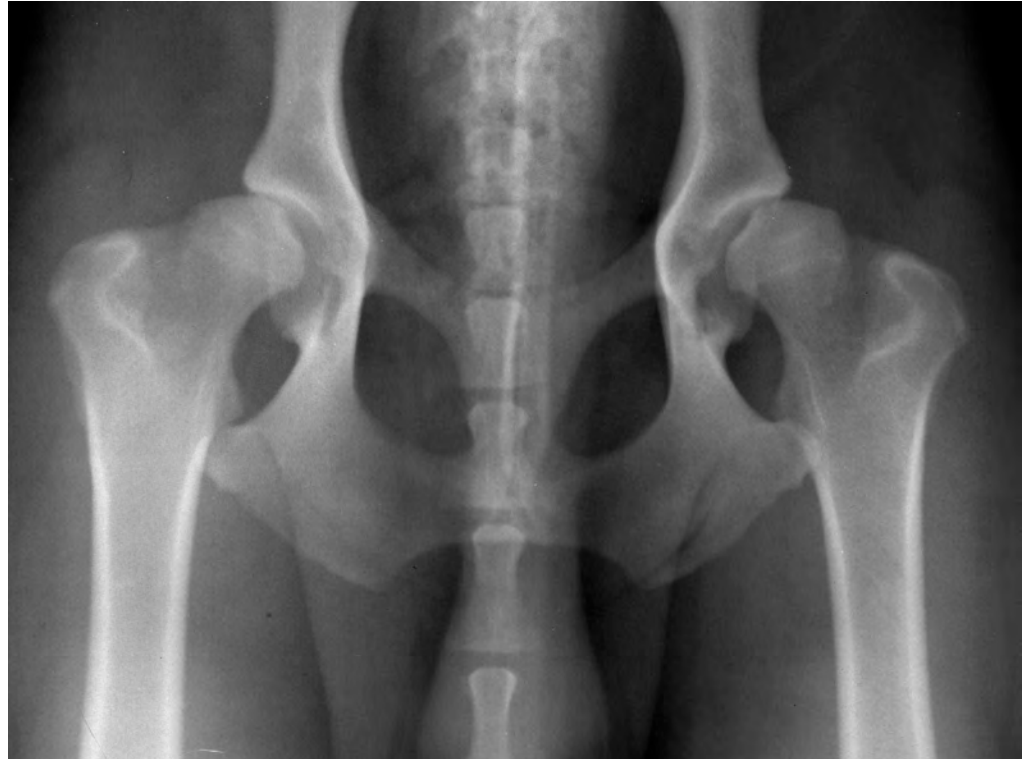

SVENSKA
KENNELKLUBBEN
HUNDÄGARNAS RIKSORGANISATION

E – kraftig HD



A



E Hunden har även benpålagringar.



SVENSKA
KENNELKLUBBEN
HUNDÄGARNAS RIKSORGANISATION

Vad betyder kommentaren benpålagringar?

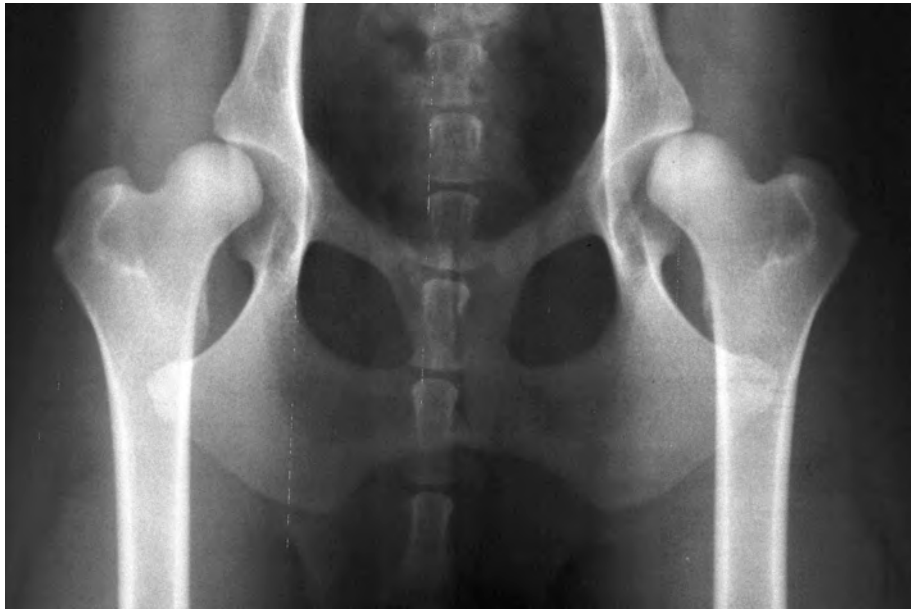Leden har reagerat på en obalans/skada/inflammation med att bilda nytt ben (osteofyter) som man kan se på röntgenbilden och det är detta som benämns benpålagringar. Benpålagringarna syns inte genast utan först en tid efter att problemet i leden har uppstått.

Det är inte benpålagringarna i sig som gör ont, de är ett ospecifikt svar från kroppen på att något är onormalt i leden.

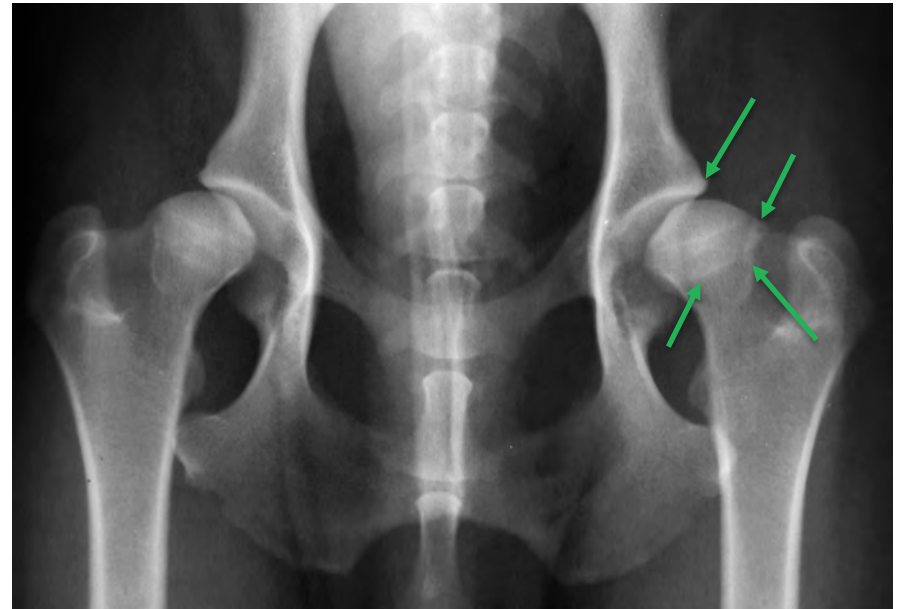

SVENSKA
KENNELKLUBBEN
HUNDÄGARNAS RIKSORGANISATION

Benpålagringar



Collie, 35 månader
HD grad D
Inga benpålagringar

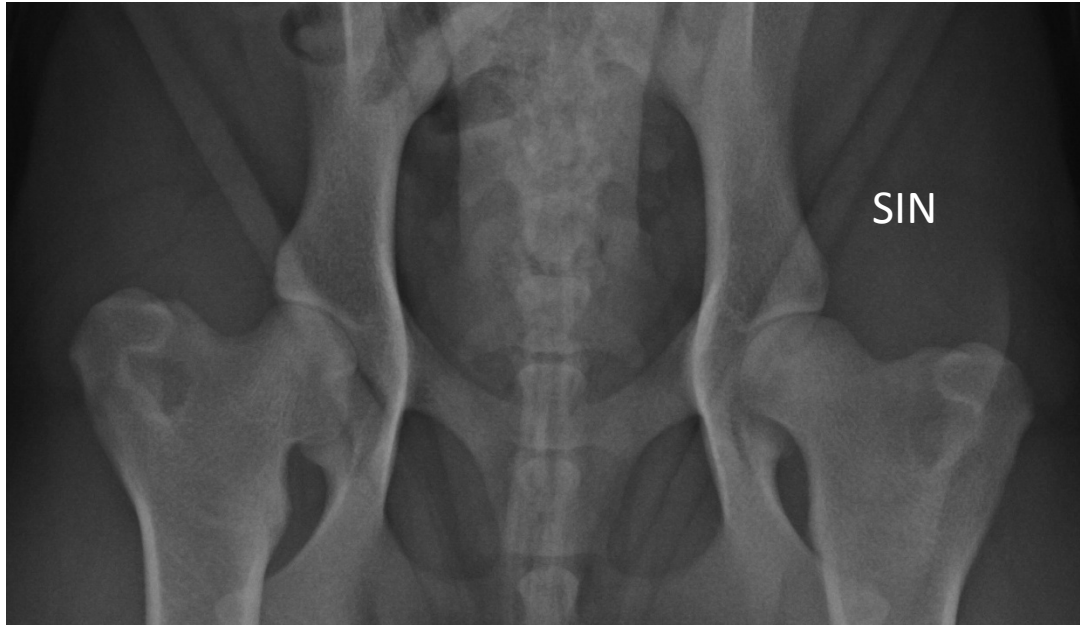

Boxer, 20 månader
HD grad D
Lindriga benpålagringar



SVENSKA
KENNELKLUBBEN
HUNDÄGARNAS RIKSORGANISATION

Ej bedömbär



Om det finns förändringar i höftleden som är av annan orsak än HD så kan leden inte bedömas och får då diagnosen "ej bedömbär".

Ägaren får information om orsaken till varför hundens höftleder inte kan bedömas.

I exemplet ovan är höger caput helt formförändrad men inte på grund av HD.



SVENSKA
KENNELKLUBBEN
HUNDÄGARNAS RIKSORGANISATION

Övergångskota L7-S1

Ibland upptäcker röntgenavläsaren sådant som inte har med höftledsgraderingen att göra. Den vanligaste förändringen är en medfödd missbildning i korsbenet eller sista ländkotan som kallas för övergångskota. Då är antingen sista ländkotan delvis fastvuxen i korsbenet (sacrum) eller korsbenets första del delvis avskild från resten av korsbenet. Om den är helt avskild har hunden en extra, 8:e ländkota.

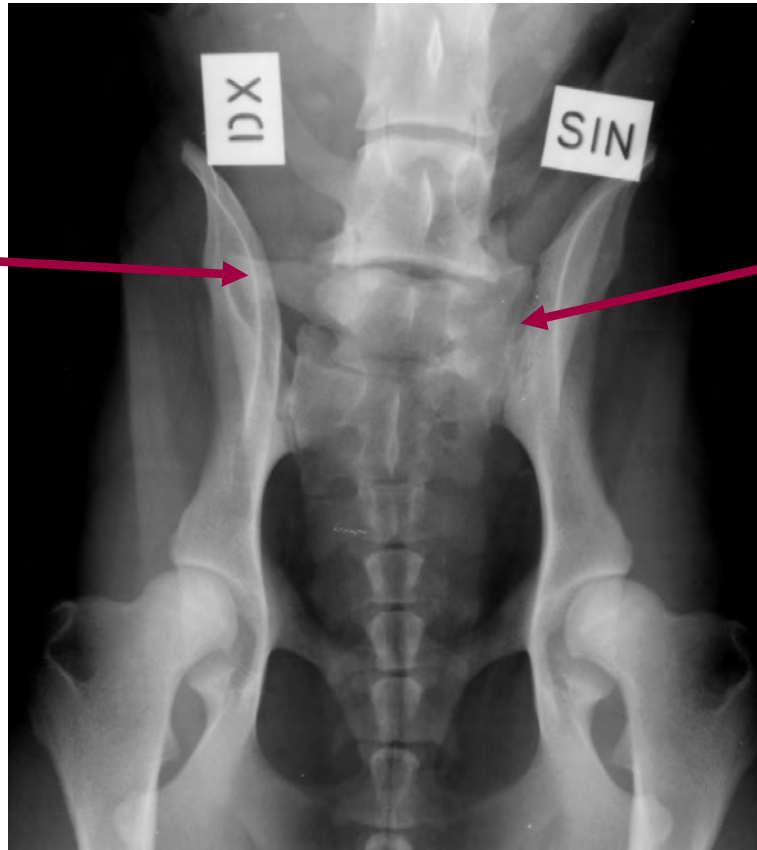
Ofta har övergångskotan inte någon praktisk betydelse för hunden men eftersom den ibland kan orsaka problem är det bra att ägaren får vetskap om detta. Övergångskota kan orsaka förträngning av ryggmärgen eller asymmetri i bäckenet. Som följd av asymmetrin kan till och med den ena höftleden under hundens uppväxt vara i så dålig vinkel att hunden utvecklar ensidig höftledsdysplasi.



SVENSKA
KENNELKLUBBEN
HUNDÄGÄRNAS RIKSORGANISATION

Övergångskota L7-S1

Ländkoteutskott



Korsbensutskott

Medfödd missbildning, sista kotan är hälften
ländkota och hälften korskota



**SVENSKA
KENNELKLUBBEN**
HUNDÄGARNAS RIKSORGANISATION

Förslag på vetenskapliga referenser för fördjupning

Genevois J-P. et al. (2006) Influence of anaesthesia on canine hip dysplasia score.
J. Vet. Med. A 53, 415-417.

Hedhammar Å. & Indrebø A. (2011) Rules, regulations, strategies and activities within the Fédération Cynologique Internationale (FCI) to promote canine genetic health.
The Veterinary Journal 189, 141-146.

Malm S. (2010) Breeding for Improved Hip and Elbow Health in Swedish Dogs.
Doctoral Thesis No. 2010:79. SLU. http://pub.epsilon.slu.se/2395/2/malm_s_101104.pdf

Malm S. et al. (2007) Impact of sedation method on the diagnosis of hip and elbow dysplasia in Swedish dogs.
Prev. Vet. Med. 78, 196-209.

Malm S. et al. (2010) Association between radiographic assessment of hip status and subsequent incidence of veterinary care and mortality related to hip dysplasia in insured Swedish dogs.
Prev. Vet. Med. 93, 222-232.

Swenson L., Audell L, Hedhammar Å (1997a) Prevalence and inheritance of and selection for hip dysplasia in seven breeds of dogs in Sweden and benefit:cost analysis of a screening and control program.
J. Am. Vet. Med. Ass. 210, 207-214