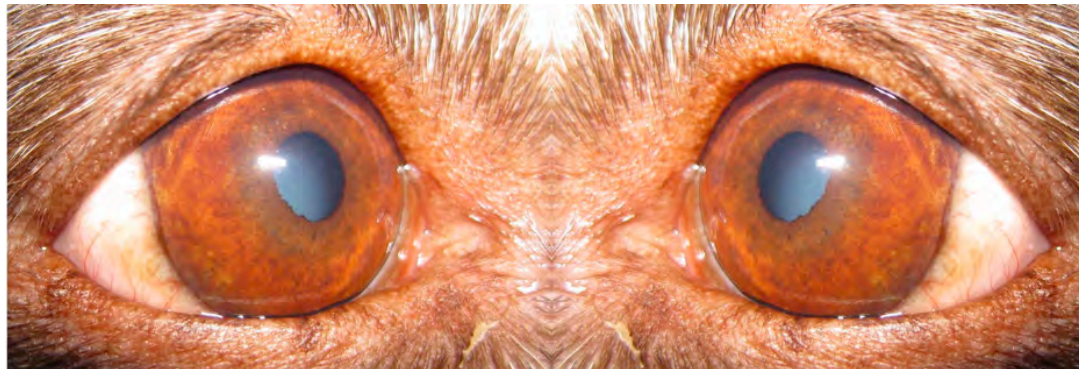

# Hundars ögonhälsa



Berit Wallin Håkansson, DECVO. Text och bilder

Sheila Crispin, DECVO. Bild och idé

Nils Wallin Håkansson, DECVO, DACVO. Bild och idé

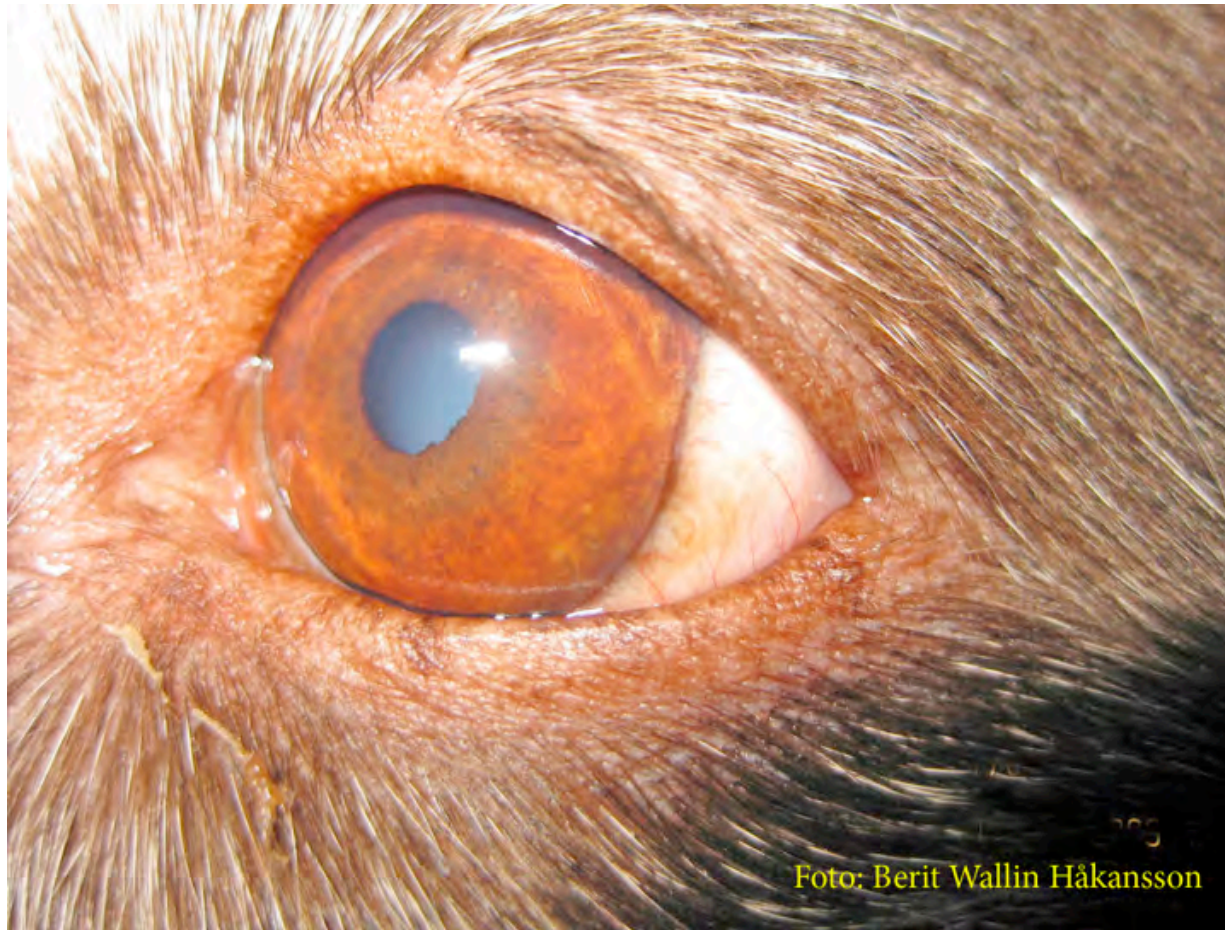Bilderna är skänkta av respektiver fotografer. Materialet skyddas av copyright.

Riskbedömning avseende ögonhälsa inom exteriöraveln

Kritisk Styrpunkt (Critical Control Point, CCP)

Gräns som inte kan överträdas utan risk för skada

## Normal ögonform



Mandelformad ögonöppning  
Ögonlocken vilar avspänt mot ögats yta  
Litet av ögonvitan syns



## Gynnsam anatomi

Foto: Mia Löwbeer



Lätta, öppna och uppstående öron  
Avstånd från nosknapp till stop = stop till nackknöl

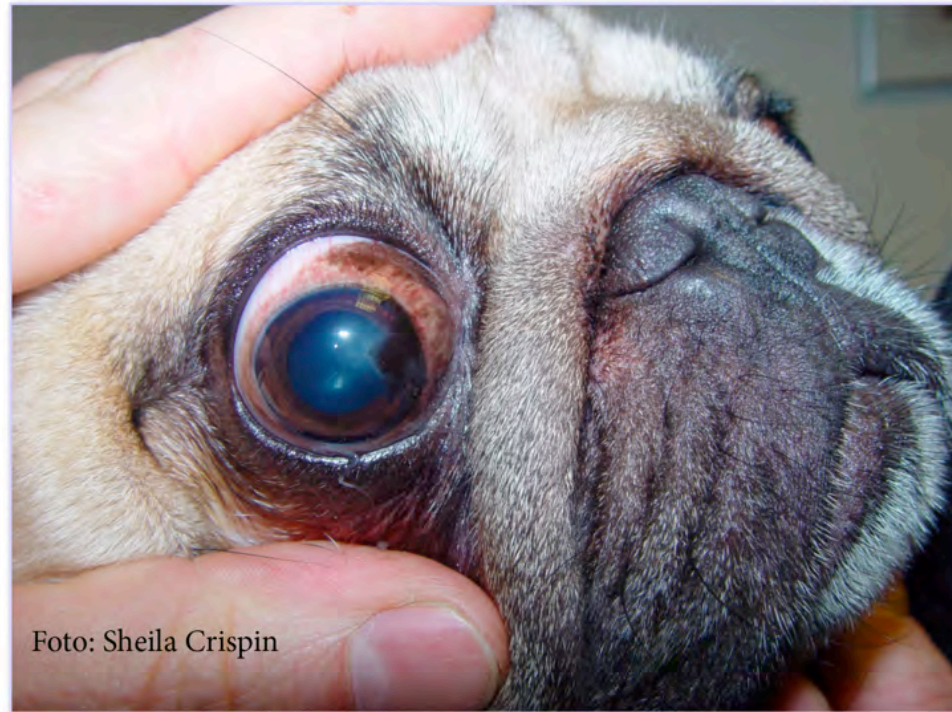## Nedåtriktade krafter



Hudens tjocklek och tyngd, rynkor och hudveck  
Öronens ansättning, storlek och tyngd  
Läpparnas storlek och tyngd



## Exoftalmus, utstående öga



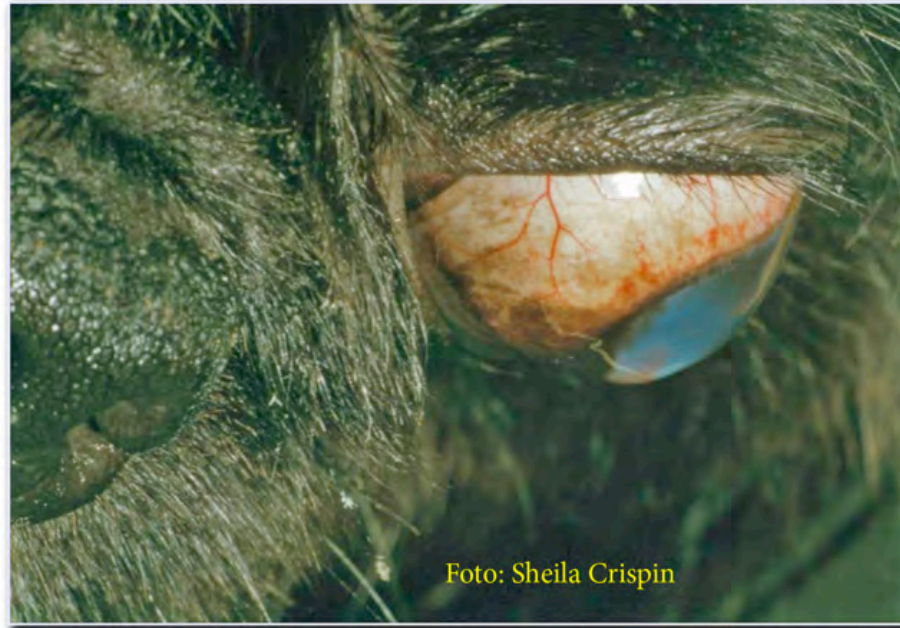Rund ögonlocksöppning  
Grund ögonhåla  
Onormalt mycket synlig ögonvita

## Modell för ögats placering i ögonhålan



Exoftalmus, utstående till vänster  
Enoftalmus, insjunket till höger  
Normal position i mitten

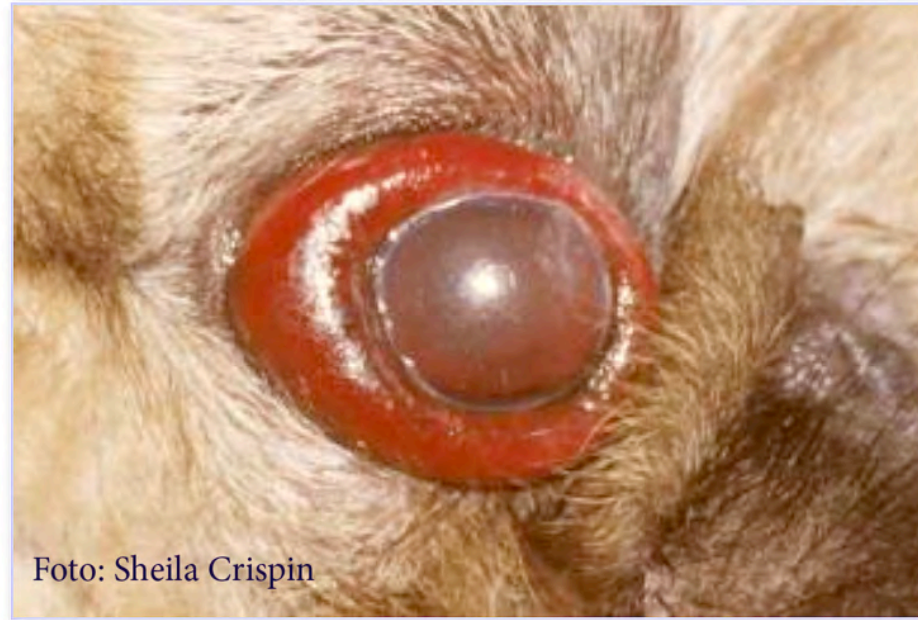## Exoftalmus, utstående öga



Vänster öga sett uppifrån  
Nosknappen till vänster i bild




Exoftalmus, utstående öga



Bulbprolaps, framfall av ögat, hos en pekingese

## Exoftalmus, utstående öga



Skador efter bulbprolaps med muskelskador  
Torrt öga med kroniskt framfall

## Exoftalmus, utstående öga

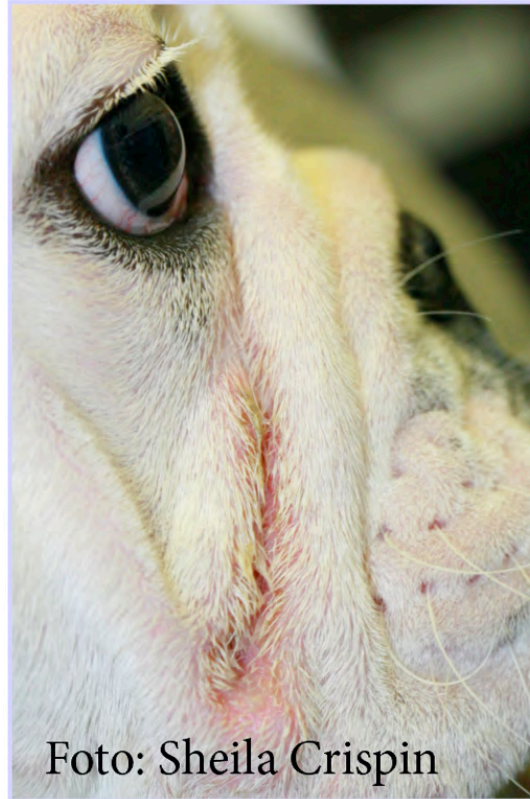

Foto: Sheila Crispin

Kort nos och utstående öga  
Eksem och tårflöde på kinden



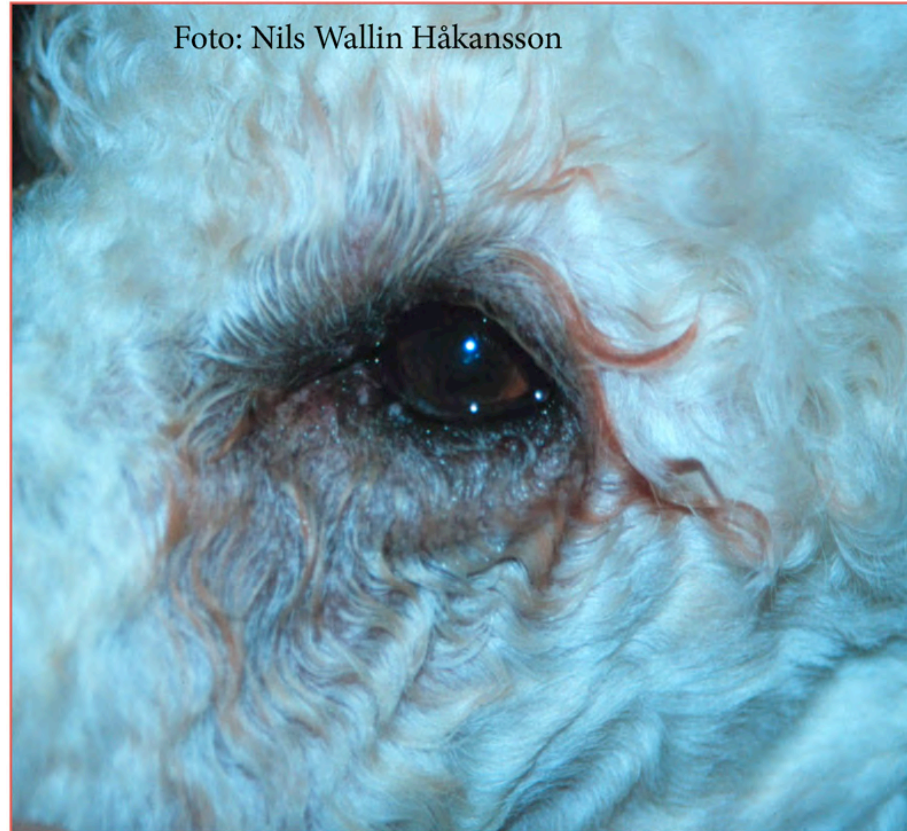## Enoftalmus, insjunket öga

Foto: Berit Wallin Håkansson



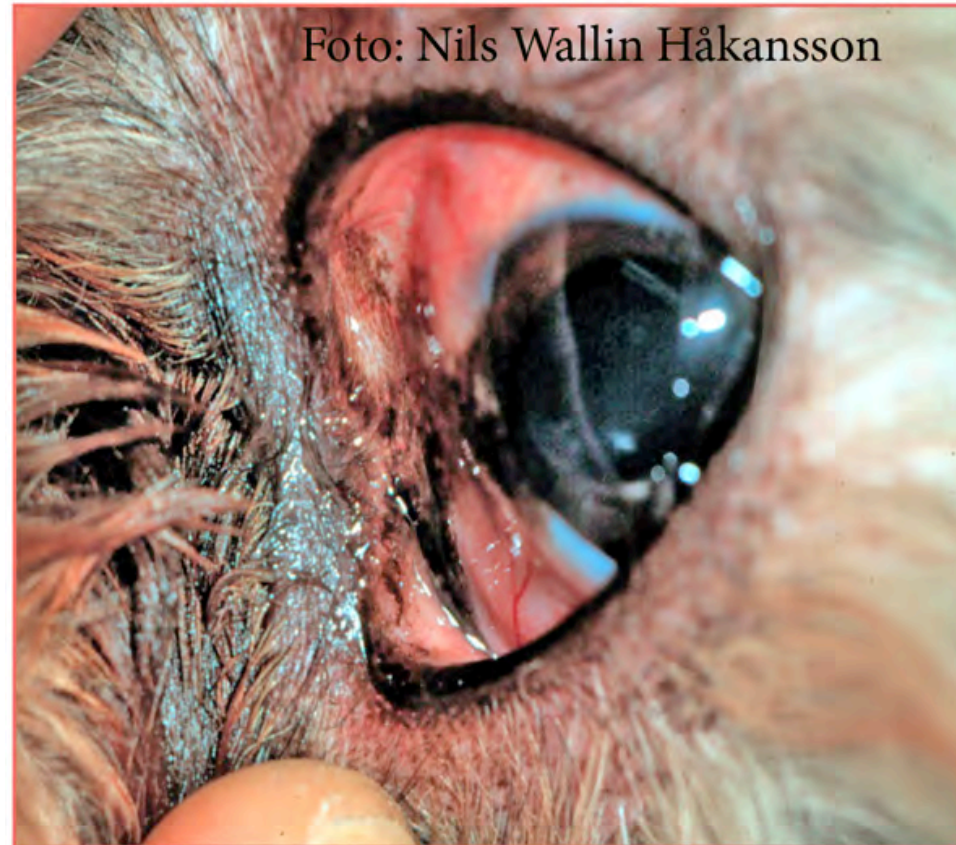Ögat ligger djupare i ögonhålan än normalt

## Enoftalmus, insjunket öga



Enoftalmus och inrullning av undre ögonlocket

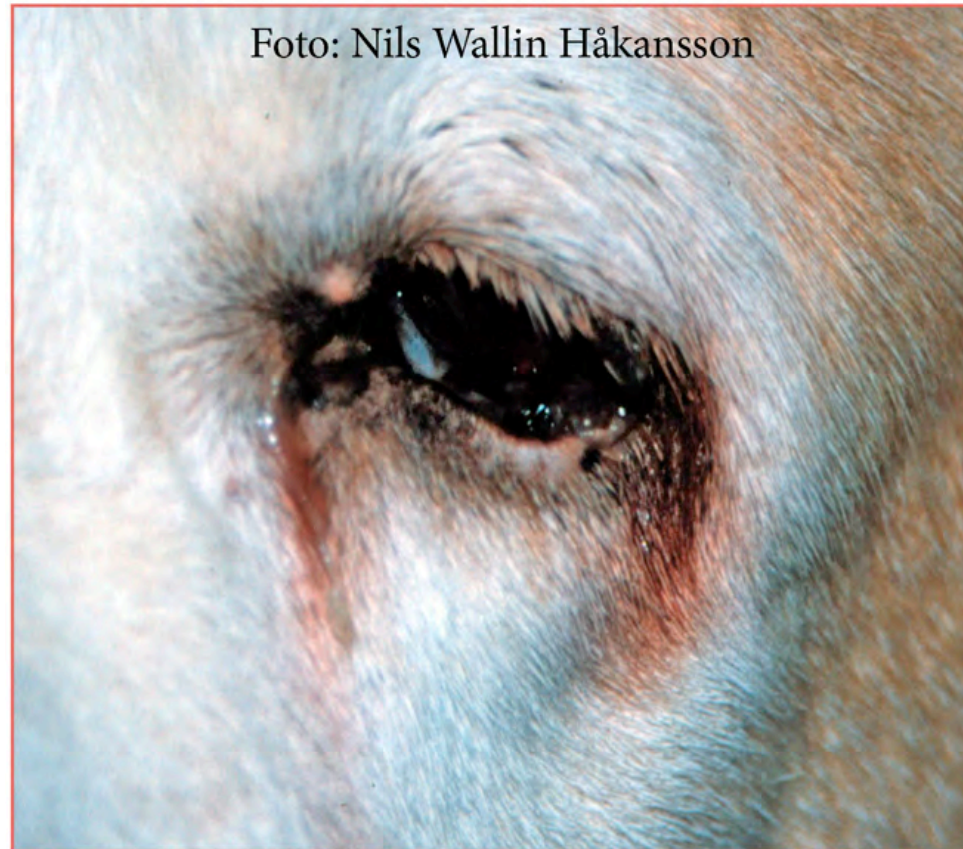
## Entropion, medial



Inrullning av inre ögonvrån

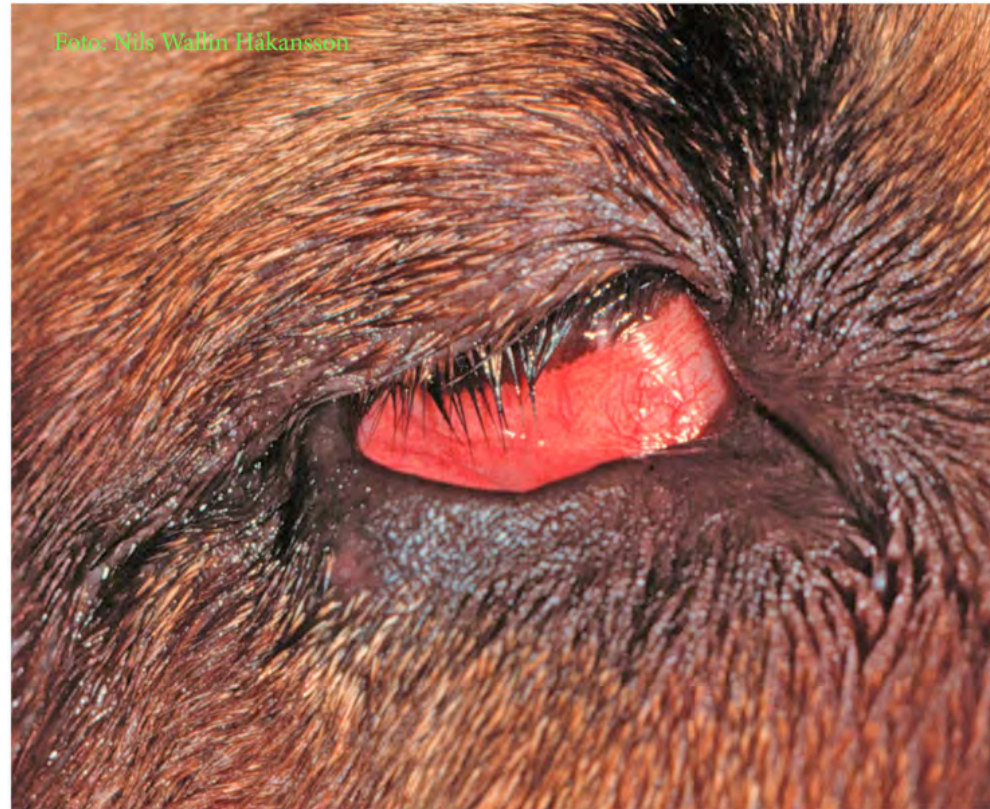

## Entropion, lateral



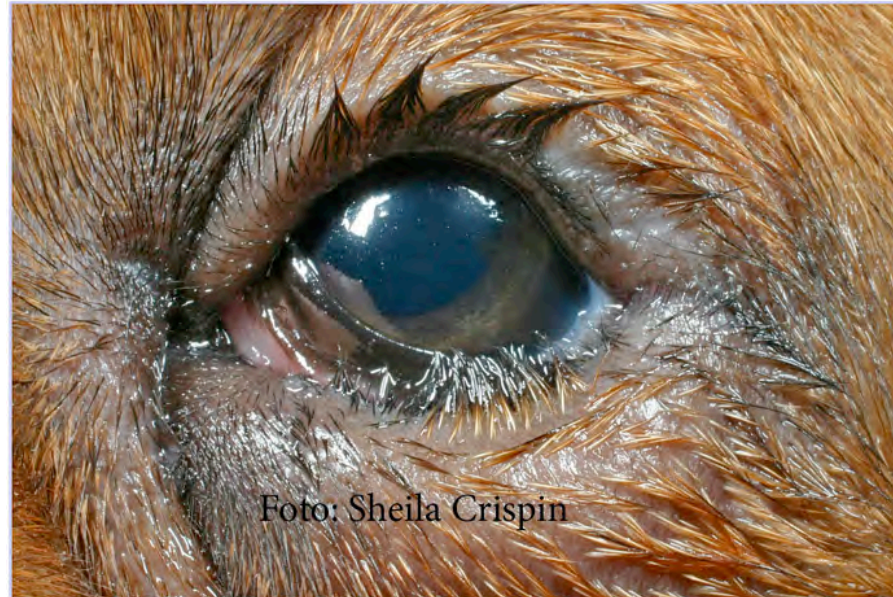Inrullning av yttre ögonvrån

## Entropion, övre



”Inrullning” av övre ögonlocket


Entropion, undre



Inrullning av undre ögonlocket



Entropion ”runt om”



Underdimensionerad ögonspringa  
Inrullning av alla delar av ögonlocken

## Entropion ”runt om”



Före och efter lokalbedövning

Entropion ”runt om”

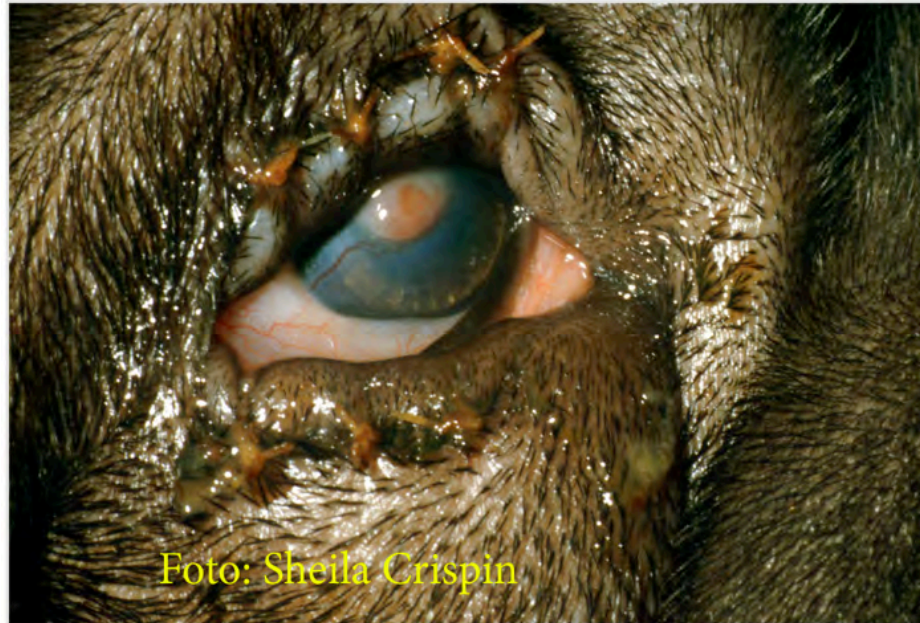

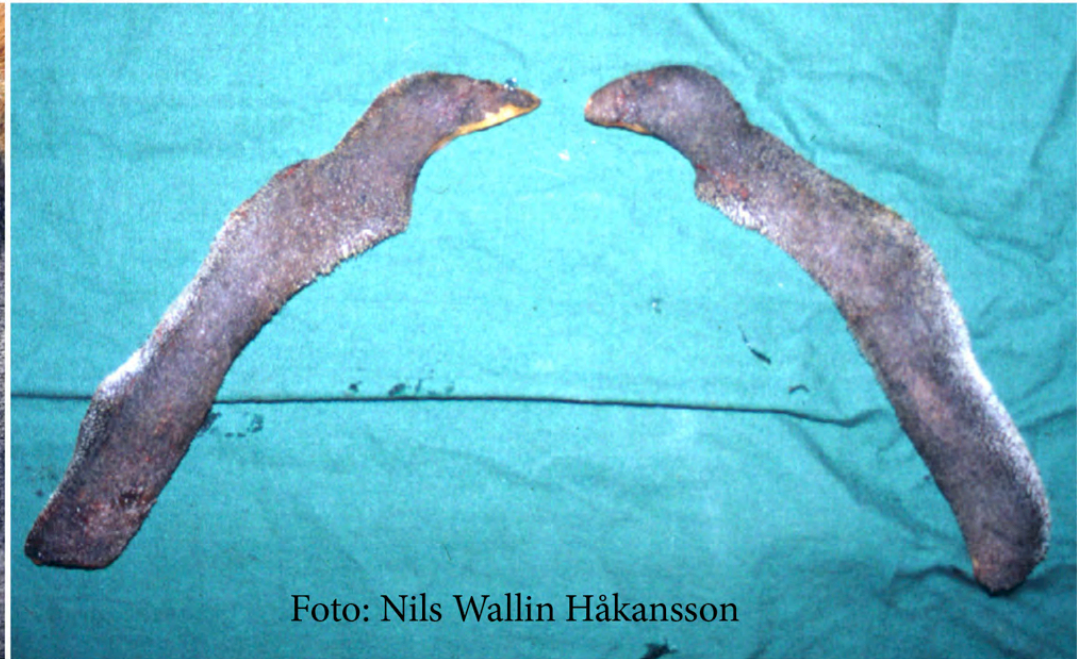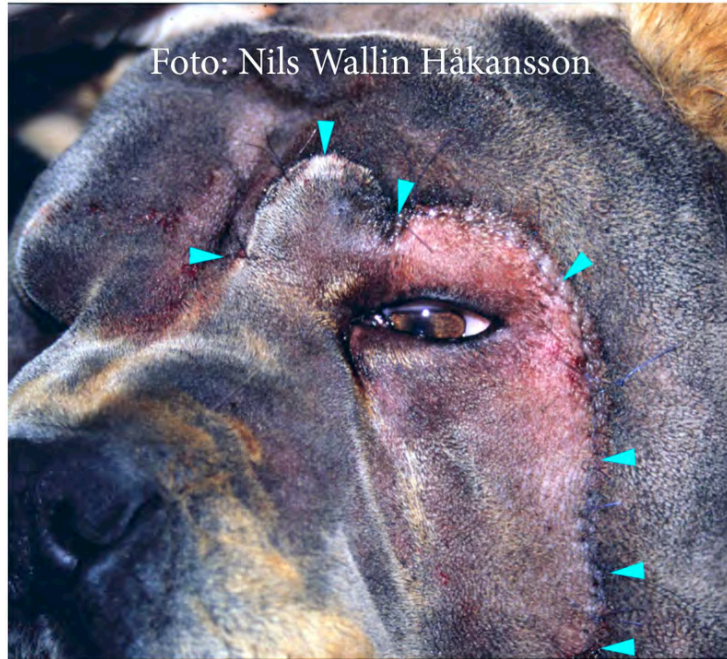Foto: Sheila Crispin

”Eye tacking”

Kanten utsydd med tre stygn i vardera ögonlocket (gulbruna knutar)



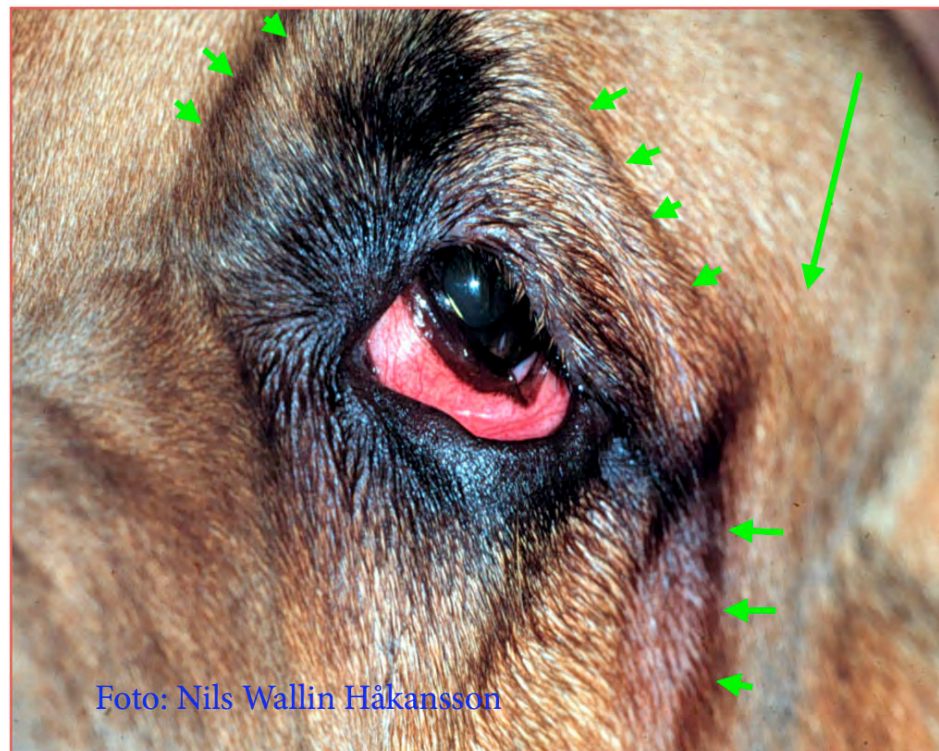## Entropion "runt om"



Radikal kirurgi  
Bortopererad hud till höger

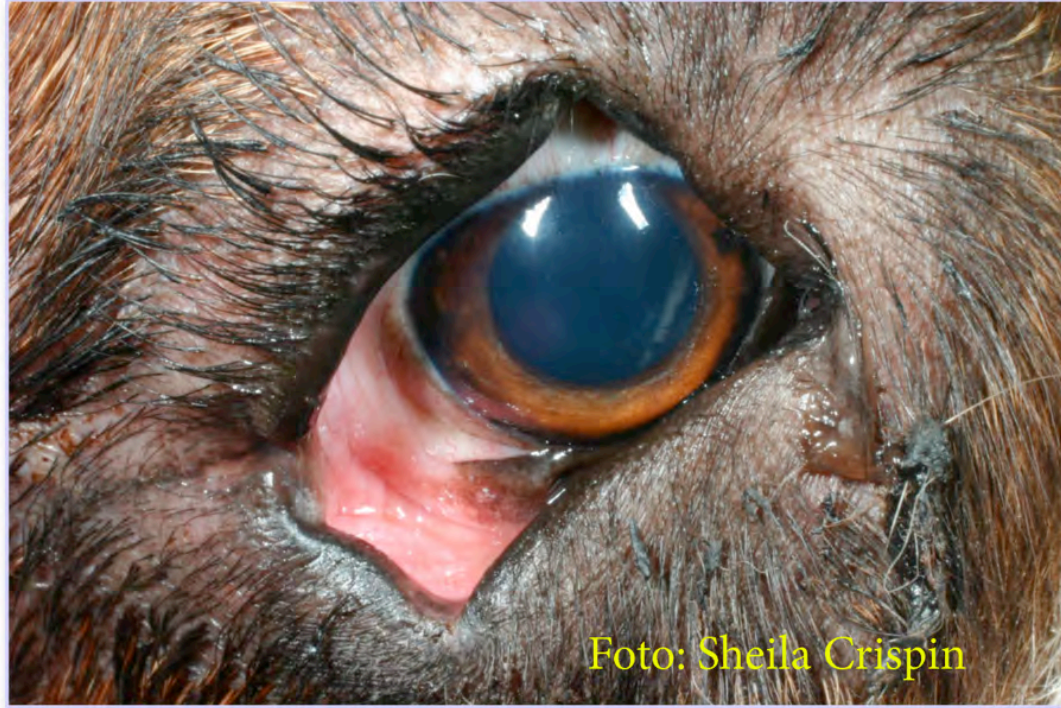

## Ektropion



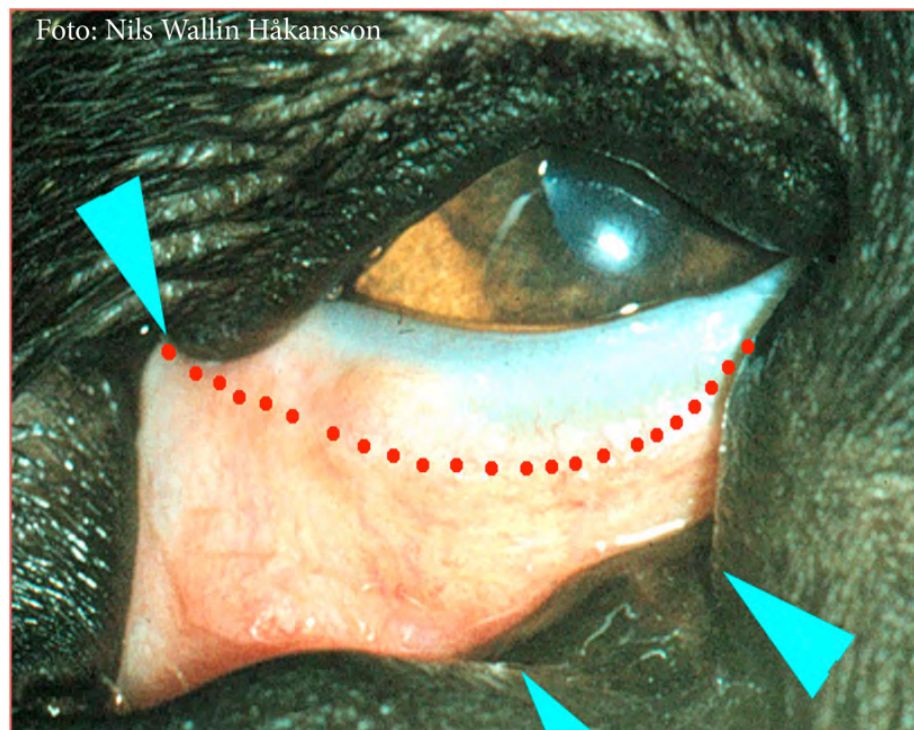
Slemhinna och blinkhinna är exponerade  
Små gröna pilar markerar veck runt ögat  
Stor grön pil visar hur huden tynger ner ansiktet

## Diamond eye



Ögonöppningen är formad som symbolen för ruter i kortspel

## Makroblefaron, onormalt stor ögonspringa

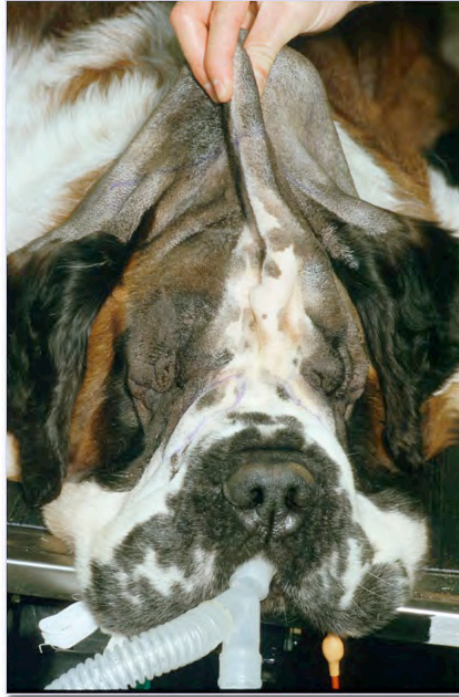

Blå pilar markerar ”fasta knickar”

Röda punkter visar den normala ögonspringans storlek



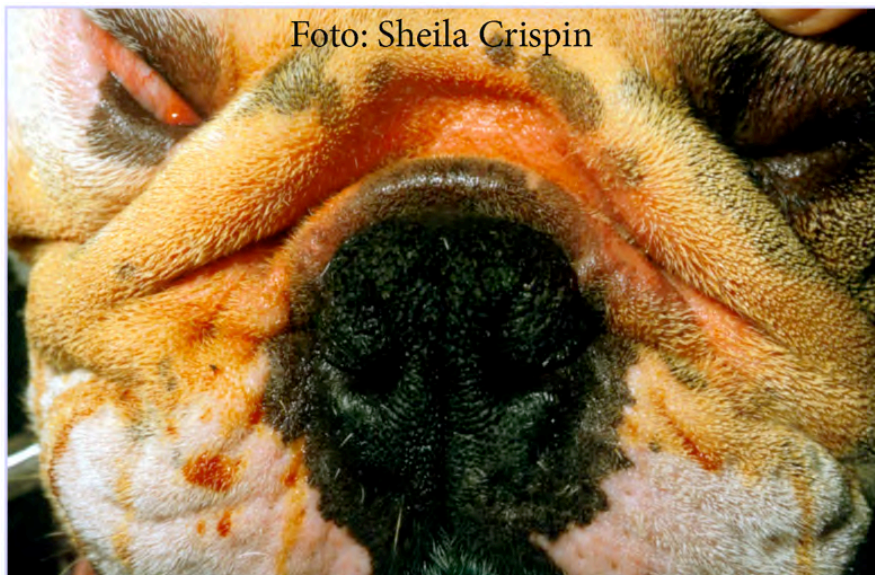## Korrigerig av adnexa



Förberedelse för rhytidektomi, omfattande kirurgisk korrigerig

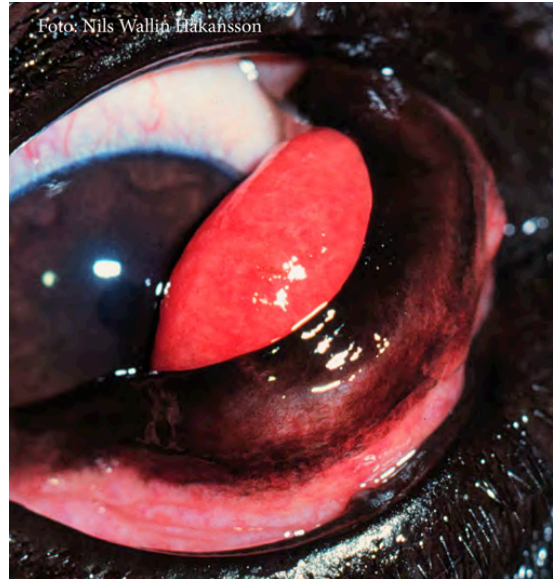

Trikiasis. Hudveck i ansiktet ger skador på ögonen.



Korrigerig av nosveck för att motverka trikiasis

”Cherry eye”, svullen och framfallen tårkörtel



Kirurgiskt ingrepp krävs

## Keratokonjunktivitis sicca



Torra ögon till följd av nedsatt funktion i tårkörtlarna

## Kritiska Styrpunkter vid bedömning av ögonhälsa

Matta ögon  
Irriterade ögonlockskanter  
Knipande ögonlock  
Onormalt liten ögonspringa  
Mer synlig ögonvita än normalt  
Synlig slemhinna (rosa)  
Insjunkna ögon  
Utstående eller uppspärade ögon  
Kort nos med eller utan veck/rynka  
Rynkor och veck i panna och ansikte  
Bred skalle  
Lösa ögonlockskanter  
Tung och lucker hud/underhud  
Tunga öron  
Lågt ansatta öron  
Stora ögonlock